



Эндоскопическая вакуумная терапия при субтотальной несостоятельности эзофагогастроанастомоза

Э.Н. Артемкин¹, А.А. Соколов^{1,2}, К.С. Тычинская¹, Л.С. Харитоновна¹, И.А.Рядинская¹, Д.В. Соколов¹

¹ ФГБУ «Главный военный клинический госпиталь имени академика Н.Н. Бурденко» Министерства обороны Российской Федерации; Россия, г. Москва

² ФГАОУ ВО «Российский национальный исследовательский медицинский университет имени Н.И. Пирогова» Министерства здравоохранения Российской Федерации; Россия, г. Москва

РЕЗЮМЕ

Цель статьи: показать эффективность различных методов комплексной вакуумно-аспирационной терапии (ВАТ) у больного с обширным дефектом эзофагогастроанастомоза после проксимальной резекции желудка по поводу рака.

Основные положения. Несмотря на совершенствование хирургической техники, современный инструментарий и современный шовный материал, осложнения в виде несостоятельности швов анастомоза верхнего отдела пищеварительного тракта остаются актуальной проблемой. Частота данного осложнения составляет 0,5–20% случаев, а летальность достигает 20–64%. Эндоскопическая вакуумная терапия — новый метод лечения несостоятельности анастомозов, который позволяет повысить эффективность терапии и уменьшить число летальных исходов. В данной статье обсуждаются диагностический и лечебный алгоритмы действий на разных этапах терапии.

Заключение. Описанный случай успешного лечения пациента с субтотальной несостоятельностью швов анастомоза с помощью методики ВАТ показывает возможности использования различных методов доставки вакуумной системы к дефекту анастомоза и их комбинации.

Ключевые слова: вакуум-аспирационная терапия, эзофагогастроанастомоз, несостоятельность швов анастомоза, шинирующая трубка.

Вклад авторов: Артемкин Э.Н. — отбор, обследование и лечение пациентов, анализ полученных данных, утверждение рукописи для публикации; Соколов А.А. — разработка оригинальных методов вакуум-аспирационной терапии, поиск и анализ литературных источников, участие в написании статьи, редактирование текста рукописи, работа с иллюстративным материалом; Тычинская К.С. — участие в лечении пациентов, поиск и анализ публикаций по теме вакуум-аспирационной терапии, анализ полученных данных, участие в написании текста статьи; Харитоновна Л.С. — участие в обследовании и лечении пациентов, обработка и интерпретация результатов лечения, разработка дизайна исследования; Рядинская И.А. — участие в обследовании и лечении пациентов, проверка полноты содержания и оценка актуальности рукописи; Соколов Д.В. — участие в обследовании и лечении пациентов, проведение литературного поиска по теме исследования.

Конфликт интересов: авторы заявляют об отсутствии возможных конфликтов интересов.

Для цитирования: Артемкин Э.Н., Соколов А.А., Тычинская К.С., Харитоновна Л.С., Рядинская И.А., Соколов Д.В. Эндоскопическая вакуумная терапия при субтотальной несостоятельности эзофагогастроанастомоза. Доктор.Ру. 2021; 20(11): 52–57. DOI: 10.31550/1727-2378-2021-20-11-52-57



Endoscopic Vacuum Therapy in Subtotal Esophagogastric Anastomosis Leaks

E.N. Artemkin¹, A.A. Sokolov^{1,2}, K.S. Tychinskaya¹, L.S. Kharitonova¹, I.A. Ryadinskaya¹, D.V. Sokolov¹

¹ Academician N.N. Burdenko Main Military Clinical Hospital, Ministry of Defence of Russia; 3 Gospitalnaya Pl., Moscow, Russian Federation 105229

² N.I. Pirogov Russian National Research Medical University (a Federal Government Autonomous Educational Institution of Higher Education), Russian Federation Ministry of Health; 1 Ostrovityanov St., Moscow, Russian Federation 117997

ABSTRACT

Objective of the Review: To demonstrate the efficiency of various methods of combined vacuum aspiration therapy (VAT) in a patient with an extensive defect of esophagogastric anastomosis after cancer-related cardiectomy.

Артемкин Эдуард Николаевич — к. м. н., заведующий отделением эндоскопии (с рентгеноперационной группой и группой анестезиологии-реанимации) ФГБУ «ГВКГ им. Н.Н. Бурденко» Минобороны России. 105229, Россия, г. Москва, Госпитальная пл., д. 3. eLIBRARY.RU SPIN: 7936-2258. <https://orcid.org/0000-0002-4843-2000>. E-mail: eduarddoctor@mail.ru

Соколов Алексей Анатольевич — д. м. н., профессор кафедры общей хирургии ФГАОУ ВО «РНИМУ им. Н.И. Пирогова» Минздрава России. 117997, Россия, г. Москва, ул. Островитянова, д. 1; врач-эндоскопист отделения эндоскопии (с рентгеноперационной группой и группой анестезиологии-реанимации) ФГБУ «ГВКГ им. Н.Н. Бурденко» Минобороны России. 105229, Россия, г. Москва, Госпитальная пл., д. 3. eLIBRARY.RU SPIN: 2653-5001. <https://orcid.org/0000-0003-4139-9954>. E-mail: sokolov-alex@yandex.ru

Тычинская Ксения Сергеевна (автор для переписки) — врач-эндоскопист эндоскопического отделения (с рентгеноперационной группой и группой анестезиологии-реанимации) ФГБУ «ГВКГ им. Н.Н. Бурденко» Минобороны России. 105229, Россия, г. Москва, Госпитальная пл., д. 3. eLIBRARY.RU SPIN: 8856-2561. <https://orcid.org/0000-0001-8365-4883>. E-mail: ksutbl@yandex.ru

Харитоновна Людмила Сергеевна — врач-эндоскопист эндоскопического отделения (с рентгеноперационной группой и группой анестезиологии-реанимации) ФГБУ «ГВКГ им. Н.Н. Бурденко» Минобороны России. 105229, Россия, г. Москва, Госпитальная пл., д. 3. eLIBRARY.RU SPIN: 1228-4116. <https://orcid.org/0000-0002-7887-8070>. E-mail: milaxaritonova@mail.ru

(Окончание на с. 53.)

Key Points. Despite advances in surgery technique, advanced tools and suture materials, anastomosis suture defects in the upper part of the digestive tract are still a great concern. Prevalence of this complication is 0.5–20% of all surgery cases, with the mortality rate of 20–64%. Endoscopic vacuum therapy is a new method to manage anastomotic leaks; it boosts therapy efficiency and reduces mortality rates. This article describes a diagnostic and therapeutic algorithm for various therapy stages.

Conclusion. This case of successful management of a patient with subtotal anastomosis leaks using VAT demonstrates possible uses of various methods to deliver a vacuum system to an anastomotic leak and their combinations.

Keywords: vacuum aspiration therapy, esophagogastric anastomosis, anastomotic suture failure, splinting tube.

Contributions: Artemkin, E.N. — patient selection, examination and management, data analysis, approval of the manuscript for publication; Sokolov, A.A. — development of original methods of vacuum aspiration therapy, review and analysis of literature sources, text of the article, text editing, handling of illustrations; Tychinskaya, K.S. — participation in patient management, review and analysis of publications in vacuum aspiration therapy, data analysis, text of the article; Kharitonova, L.S. — participation in patient examination and management, processing and interpretation of therapy results, study design; Ryadinskaya, I.A. — participation in patient examination and management, check of manuscript completeness and topicality; Sokolov, D.V. — participation in patient examination and management, literature search in the topic of the study.

Conflict of interest: The authors declare that they do not have any conflict of interests.

For citation: Artemkin E.N., Sokolov A.A., Tychinskaya K.S., Kharitonova L.S., Ryadinskaya I.A., Sokolov D.V. Endoscopic Vacuum Therapy in Subtotal Esophagogastric Anastomosis Leaks. Doctor.Ru. 2021; 20(11): 52–57. (in Russian). DOI: 10.31550/1727-2378-2021-20-11-52-57

ВВЕДЕНИЕ

Несостоятельность швов анастомоза (НША) — наиболее грозное и опасное для жизни осложнение в абдоминальной хирургии. По данным различных авторов, оно является причиной послеоперационных гнойных осложнений в 0,5–20% случаев, из которых 20–64% имеют летальный исход. Несмотря на прогресс в технике выполнения операций на верхних отделах ЖКТ и в лечении послеоперационных инфекционных осложнений, эти цифры за последние 15 лет значительных изменений не претерпели [1–3].

Общими факторами риска развития дефекта соустья называют системные изменения организма, способные нарушить течение репаративных процессов в области пищеводно-желудочно-кишечного анастомоза, среди которых наиболее часто встречаются случаи СД, механической желтухи, кахексии и гипопроотеинемии вследствие неполноценного питания, уремии, интоксикации и др.

В основе развития данного осложнения лежит совокупность причин, основной из которых следует считать нарушение хирургической техники при формировании анастомоза. Кроме этого, частота возникновения НША зависит от таких факторов, как выбор вида шва и шовного материала, степень загрязнения операционной раны и травматизации тканей, точность сопоставления краев стенок органа и др. Все эти факторы могут оказывать влияние на степень нарушения микроциркуляции ткани и микробную проницаемость в области соустья [1, 4]. Возраст пациента, антибиотикопрофилактика, применение репаративных и стимуляторов перистальтики не оказывают значимого влияния на сроки формирования анастомоза [1].

«Ранние» несостоятельности возникают на вторые–третьи сутки после оперативного вмешательства и связаны в большинстве случаев с техническими ошибками формирования анастомоза. Проявляется данное осложнение развитием перитонита, который носит диффузный характер, что связано с отсутствием отграничения области анастомоза от остальных отделов брюшной полости. «Поздние» дефекты анастомоза проявляются на седьмые–десятые сутки после

операции. К этому времени местные сращения уже сформированы, образуются гнойные затеки и «карманы», что обуславливает латентное течение осложнения [2, 3].

Традиционно основным методом лечения полных дефектов стенки ЖКТ является хирургическое вмешательство. Вместе с тем в последние годы спектр новых и инновационных методов лечения таких состояний быстро расширяется, и теперь в арсенале специалистов есть множество нехирургических вариантов лечения, которые применяются по определенным показаниям. Ранее считалось, что эффективность этих методов невысока, однако сейчас на первое место выходят малоинвазивные методики лечения данной патологии [5].

Существует большой выбор вариантов эндоскопического лечения НША: использование биоадгезивных клеев, биологического свищевого обтуратора, вакуум-аспирационной терапии (ВАТ); наложение эндоскопических лигирующих колец; формирование эндоскопического шва с помощью лигатуры или клипс и их комбинаций и вариаций; применение специальных насадок на эндоскоп типа Apollo Overstitch (США), позволяющих накладывать швы на дефект стенки органа без перехода на лапаротомию; закрытие дефекта с помощью окклюдера межпредсердной перегородки. Каждый из этих методов имеет достоинства, а также ограничения в использовании [6–8].

Первые сообщения о применении нового метода лечения несостоятельности анастомозов с использованием эндоскопической системы для ВАТ относятся к 2006 году [9]. Публикации, в которых описано клиническое использование данного метода, носят единичный характер, в них приведен анализ небольшого количества клинических наблюдений, а рандомизированные многоцентровые исследования на сегодняшний день отсутствуют [3, 5, 6, 10, 11].

Установлено, что неудачи в использовании метода вакуумной терапии связаны с большими сложностями доставки полиуретановой губки с дренажной трубкой к зоне несостоятельности [5, 7, 12]. В связи с этим мы разработали несколько усовершенствованных методик эндоскопической локальной

Рядинская Ирина Александровна — врач-эндоскопист эндоскопического отделения (с рентгеноперационной группой и группой анестезиологии-реанимации) ФГБУ «ГВКГ им. Н.Н. Бурденко» Минобороны России. 105229, Россия, г. Москва, Госпитальная пл., д. 3. eLIBRARY.RU SPIN: 1812-5838. <https://orcid.org/0000-0001-6755-150X>. E-mail: Ryadinskaya83@mail.ru

Соколов Дмитрий Викторович — д. м. н., врач-эндоскопист эндоскопического отделения (с рентгеноперационной группой и группой анестезиологии-реанимации) ФГБУ «ГВКГ им. Н.Н. Бурденко» Минобороны России. 105229, Россия, г. Москва, Госпитальная пл., д. 3. eLIBRARY.RU SPIN: 2769-1740. <https://orcid.org/0000-0002-4279-5599>. E-mail: dmitrysokolov2003@yandex.ru (Окончание. Начало см. на с. 52.)

вакуумной терапии при данной патологии, которые использовали в различных комбинациях в зависимости от характера дефекта стенки в зоне НША [10, 13]. Для иллюстрации успешного применения локальной вакуумной терапии при НША приводим одно из клинических наблюдений.

КЛИНИЧЕСКИЙ СЛУЧАЙ

Пациент (19 лет) находился на обследовании и лечении в другом лечебном учреждении, где при ЭГДС от 18.05.2020 в кардиальном отделе желудка, по задней стенке, ближе к малой кривизне, выявлен четко ограниченный участок слизистой с яркой гиперемией до 20 мм в наибольшем измерении с нарушенной архитектурой ямок эпителия при осмотре в узком спектре света. При гистологическом исследовании биопсийного материала была выявлена низкодифференцированная перстневидноклеточная аденокарцинома. Пациенту выполнили 07.07.2020 комбинированную проксимальную субтотальную резекцию желудка с резекцией нижнегрудного отдела пищевода с лимфодиссекцией D2.

Из представленной выписки установлено, что ранний послеоперационный период протекал без осложнений. Через 7 дней после операции было произведено рентгенологическое исследование пищевода с водорастворимым контрастом — признаков затека контрастного вещества за пределы анастомоза не выявлено. На следующий день были удалены назоинтестинальный зонд и дренаж из средостения. Пациент начал питаться через рот самостоятельно по диете № 1.

Однако 16.07.2020 у пациента появились боли в межлопаточной области, а на следующий день болевой синдром распространился на левую половину грудной клетки, при аускультации дыхание над легкими слева отсутствовало. На обзорной рентгенограмме органов грудной клетки определялось тотальное затемнение всей левой плевральной полости. Выполнено ее дренирование и налажена активная аспирация. Установлен зонд в культю желудка для питания. Пациент переведен в ФГБУ «ГВКГ им. Н.Н. Бурденко» 21.07.2020 в крайне тяжелом состоянии.

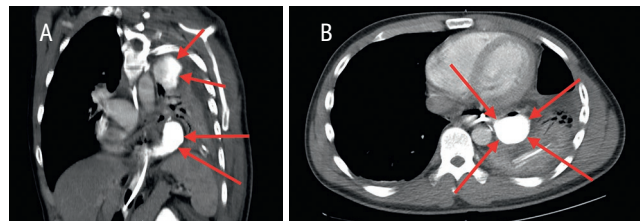
В тот же день пациенту выполнили КТ органов грудной клетки и брюшной полости, которая показала зонд в пищеводе, проведенный через зону анастомоза в культю желудка. В левой плевральной полости, интимно прилегая к зонду, визуализировался неправильно округлой формы затек контрастного вещества 50 мм × 45 мм, и прослеживалась его связь с зондом. По задней и латеральной поверхностям верхней доли левого легкого была отмечена группа патологических коллекторов, имевших формы от линзовидной до овоидной и максимальный размер до 90 мм × 45 мм, с контрастным содержимым и высокой вероятностью связи с нижним затеком. «Стенки» затеков были утолщены. Нижняя доля левого легкого на этом уровне коллабирована (рис. 1).

С диагностической и лечебной целью 22.07.2020 была выполнена торакоскопия в сочетании с эзофагоскопией. При торакоскопии в плевральной полости выявлено до 350 мл гнойного выпота с пищевыми массами. Произведена санация с разделением всех сращений между легким и париетальной плеврой. Плевра была контактно кровоточива и по всей поверхности покрыта плотным фибринозно-гнойным налетом.

Перфорационное отверстие удалось диагностировать только при выполнении эзофагоскопии и при выведении нитиноловой струны через зону несостоятельности в плевральную полость. На расстоянии 40 см от резцов была

Рис. 1. А — компьютерная томограмма грудной клетки во фронтальной проекции (стрелками указаны полости гнойных затеков); В — компьютерная томограмма грудной клетки в поперечном сечении на уровне VIII–IX Th. Все иллюстрации в статье предоставлены коллективом эндоскопического отделения ФГБУ «ГВКГ им. Н.Н. Бурденко»

Fig. 1. A: a frontal chest CT scan (arrows indicate purulent leakages); B: lateral chest CT scan, VIII–IX Th. All illustrations in the article are the courtesy of the Endoscopic Unit of N.N. Burdenko Chief Military Clinical Hospital



визуализирована зона эзофагогастроанастомоза: по его окружности определялись множественные лигатуры, плотные пленки фибрина, 3/4 окружности анастомоза занимал полностенный дефект стенки соустья с двумя отдельными полостями, покрытыми налетом фибрина, в просвете которых имелось значительное количество пищевых масс.

По результатам обследования установлен основной диагноз: рак (перстневидноклеточный) кардиоэзофагеального перехода II типа, по классификации Зиверта — Штейна (T1bG3C4LOVONOMO). Операция от 07.07.2020 — комбинированная проксимальная субтотальная резекция желудка с резекцией нижнегрудного отдела пищевода с лимфодиссекцией D2.

Осложнения: субтотальная несостоятельность пищевода-желудочного анастомоза. Эмпиема левой плевральной полости. Гнойный медиастинит. Сепсис.

По данному случаю был проведен консилиум, на котором обсуждалась тактика лечения. Учитывая тяжелое состояние пациента, распространенность гнойно-воспалительного процесса в плевральной и брюшной полостях, было принято решение проводить эндоскопическую VAT.

На начальном этапе лечения в тонкую кишку пациенту установили полимерный зонд для питания. На первых сеансах мы использовали методику установки системы для VAT по нити-проводнику, запатентованную в ФГБУ «ГВКГ им. Н.Н. Бурденко». Через наружный плевральный дренаж, установленный к полости затека, под эндоскопическим контролем были проведены биопсийные щипцы вместе с прочной синтетической метровой нитью (рис. 2).

Щипцы с нитью ввели в полость затека, где нить захватили с помощью эндоскопического зажима и вместе с эндоскопом вывели через рот наружу. На этой нити фиксировали вакуумно-аспирационную систему, состоящую из сформированной в соответствии с размерами полости полипропиленовой губки и термопластичного назогастрального зонда 12-14Fr (рис. 3). Затем подтягивали конец нити, установленной в дренажной трубке, и помещали губку в полость затека.

Правильность установки системы контролировали эндоскопически и рентгенологически. Далее дренажную трубку вакуумно-аспирационной системы выводили через носовой ход, фиксировали подшиванием к перегородке носа. К трубке

подсоединяли вакуумный аспиратор в режиме разрежения 100–110 мм рт. ст. Губку заменяли через 3–5 суток.

В связи с наличием недренированной полости затека мы дополнительно использовали другую методику установки системы для аспирационной терапии. Применяли специальную шинирующую каркасную двухкомпонентную силиконовую трубку наружным диаметром 20 мм и длиной 50 см. Через наружный компонент трубки устройство для VAT низводили с помощью толкателя в полость затека (рис. 4).

Затем с помощью эндоскопа контролировали расположение губки и при необходимости корректировали. Дренажную трубку вакуумно-аспирационной системы выводили через другой носовой ход, фиксировали и подключали к вакуумному аспиратору. Таким образом, пациенту производили санлирующую вакуумно-аспирационную терапию одновременно из двух раздельно лежащих полостей.

До полного восстановления герметичности анастомоза пациенту потребовалось 10 сеансов поочередной и последовательной переустановки вакуумно-аспирационной системы. На контрольной ЭГДС от 31.08.2020 после удаления аспирационной системы визуализировались вновь сформированные

стенки соустья между пищеводом и желудком, ткани в данной зоне представлены нежными рубцами с грануляциями (рис. 5). На обзорной рентгеноскопии пищевода затеков контрастного вещества за пределы органа не определялось (рис. 6).

Рис. 4. Эндофото. Шинирующая каркасная силиконовая трубка, введенная в полость затека
Fig. 4. Endoscopic image. Splinting framed silicon tube in a leak cavity

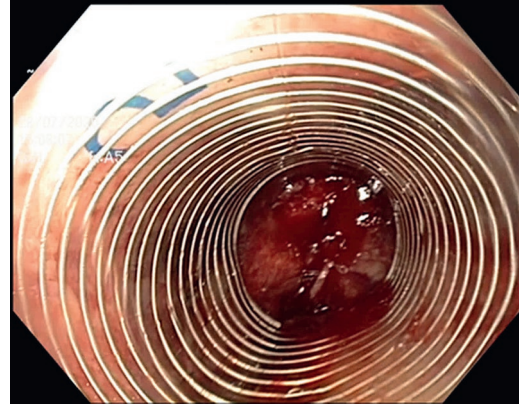


Рис. 5. Эндофото. Вновь сформированная линия соустья после курса лечения
Fig. 5. Endoscopic image. New anastomosis line after therapy

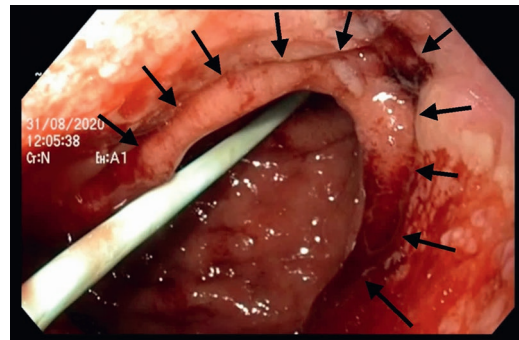


Рис. 6. Контрастная рентгенография пищевода после курса лечения
Fig. 6. Contrast esophagus radiography after therapy

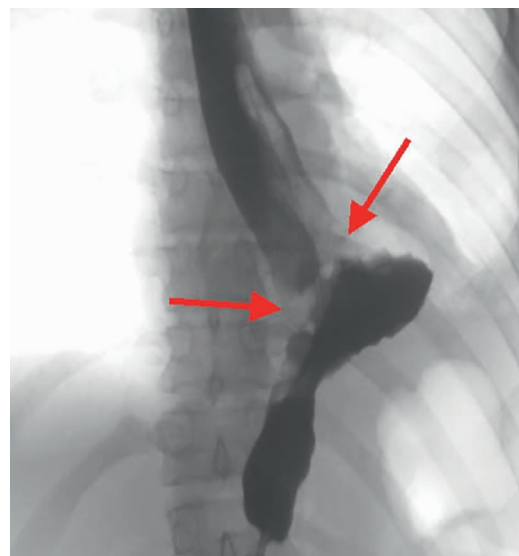


Рис. 2. Эндофото. Полость затека с дренажной трубкой и проведенной через нее нитью-проводником.

Примечание: А — полость затека, В — дренажная трубка, С — нить-проводник

Fig. 2. Endoscopic image. Leak cavity with a drainage tube and a guide.

Note. A: leak cavity; B: drainage tube; C: guide

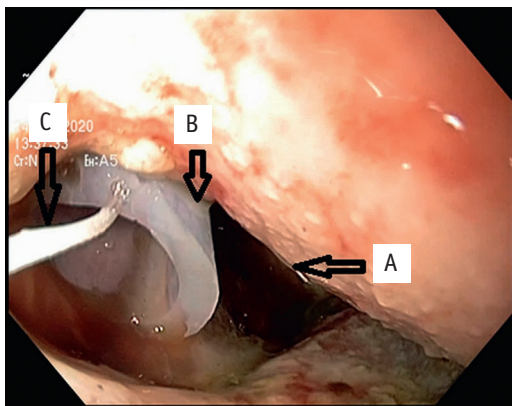


Рис. 3. Система для вакуумной аспирационной терапии

Fig. 3. Vacuum aspiration system



К моменту окончания лечения состояние пациента удовлетворительное. Питание самостоятельное по диете № 5. Лабораторные показатели в пределах референсных значений. Общее количество койко-дней — 45. Пациент переведен в реабилитационное отделение филиала госпиталя.

ОБСУЖДЕНИЕ

При выборе оптимального метода лечения пациента с субтотальной несостоятельностью швов эзофагогастроанастомоза учитывали несколько факторов, из которых основными являлись необходимость дренирования гнойно-септического очага в плевральной полости, полноценная нутритивная поддержка и главное — выбор метода восстановления целостности анастомоза.

Рассматривали несколько методов лечения данного патологического состояния [7, 12]. Рекомендованную хирургами тактику выключения анастомоза из пассажа пищи (формирование «питательной» еюностомы) в комбинации с установкой проточно-промывной системы сочли невозможной в связи с ее низкой эффективностью и высоким риском развития осложнений. Закрытие дефекта клипсами типа OVESCO или с помощью сшивающих устройств было невозможно ввиду большого размера дефекта, поздних сроков начала лечения и гнойно-септических осложнений. Использование клеевых композиций также сочли невозможным в связи с большой протяженностью линии НША. Эти же обстоятельства не позволяли применить методику установки покрытого саморасширяющегося металлического стента.

Опыт использования метода локальной вакуумной терапии в гнойной хирургии мягких тканей показал значимое уменьшение размеров полостей, сокращение отека окружающих тканей, возможность эффективного контроля отделяемого и удаления инфекционного компонента. Все это повышает регенераторные способности ткани, способствует повышению метаболической активности, увеличивает приток крови, что стимулирует формирование грануляционной ткани [9]. В связи с этим мы выбрали оптимальный в подобной ситуации метод лечения — эндоскопическую вакуумную терапию [8, 14–17].

В период с 2017 по 2020 годы в нашей клинике прошли лечение 14 пациентов с дефектами стенки полых органов. В связи с крайне низкой эффективностью и травматичностью мы не использовали ни в одном из случаев методику

установки полипропиленовой губки параллельно эндоскопу. Для лечения большинства пациентов мы применяли оригинальную методику ВАТ, которая могла быть осуществлена при наличии наружного дренажа, установленного в полость затека. При его отсутствии и в случаях ранней диагностики несостоятельности анастомоза мы использовали методику введения аспирационной системы с помощью силиконовой двухкомпонентной шинирующей трубки, которая также показала высокую эффективность и низкую травматичность. Во всех случаях удалось достигнуть положительного результата, при котором отмечено полное восстановление целостности (полого) органа. Для этого потребовалось от 3 до 13 сеансов замены вакуумно-аспирационной системы и от 27 койко-дней до 81 койко-дня.

ЗАКЛЮЧЕНИЕ

Опыт выполнения ВАТ при лечении пациента с субтотальной несостоятельностью швов пищеводно-желудочного анастомоза показал высокую эффективность и безопасность данного метода. Комплексное лечение пациента в условиях отделения интенсивной терапии позволило полностью восстановить герметичность дискредитированного анастомоза полого органа и купировать гнойно-воспалительный процесс в плевральной полости и средостении. Результаты применения данного метода лечения позволили нам сформулировать следующие выводы:

- эндоскопическая ВАТ является эффективным, органосохраняющим, доступным и безопасным методом лечения, особенно при обширных и поздних несостоялельностях анастомозов;
- при наличии нескольких недренируемых гнойных полостей возможно одновременно использовать две и более системы вакуумной терапии с различными методиками доставки;
- при отработанной методике доставки вакуумно-аспирационной системы сеанс ее замены занимает не более 20 минут;
- обязательным условием является решение вопроса о нутритивной поддержке и дренировании гнойно-септического очага;
- успех лечения пациентов с НША возможен только при тесном сотрудничестве с врачами смежных специальностей.

Благодарность: выражаем большую признательность за помощь в организации и осуществлении методики вакуумно-аспирационной терапии начальнику Главного военного клинического госпиталя имени академика Н.Н. Бурденко доктору медицинских наук, профессору, член-корреспонденту РАН, генерал-майору медицинской службы Крюкову Евгению Владимировичу.

ЛИТЕРАТУРА / REFERENCES

1. Егоров В.И., Турусов Р.А., Счастливцев И.В. и др. Кишечные анастомозы. Физико-механические аспекты. М.: Издательский дом Видар-М, 2004. 304 с. [V. I. Egorov, R. A. Turusov, I. V. Shastlivtstchev et al. *Intestinal Anastomoses. Physical and Chemical Aspects*. M.: Publishing House Vidar-M. 2004. 304 p.]
2. Черноусов А.Ф., Богопольский П.М., Курбанов Ф.С. Хирургия пищевода. Руководство для врачей. М.: Медицина; 2000. 352 с. [Chernousov A.F., Bogopol'sky P.M., Kurbanov F.S. *Esophageal surgery. Manual for physicians*. M.: Moscow Publishers; 2000. 352 p. (in Russian)]
3. Джумабеков Б.Н., Исмаилов Ж.К., Джумабеков А.Т. и др. Несостоятельность анастомозов у пациентов с заболеваниями и травмами органов желудочно-кишечного тракта. Наука о жизни и здоровье. 2019; 2: 18–24. [Jumabekov B.N., Ismailov Zh.K., Jumabekov A.T. et al. *Failure of anastomose in*

patients with diseases and injuries of the gastric and intestinal tract. Vestnik AGIUV. 2019; 2: 18-25. (in Russian)]. DOI: 10.24411/2415-7414-2019-10018

4. Арсютов В.П., Арсютов О.В. Биологическая герметичность пищеводно-кишечных соустьев. Вестник Чувашского Университета. 2012; 3: 293–5. [Arsyutov V.P., Arsyutov O.V. *Biological hermeticity of esophageal-intestinal anastomoses. Bulletin of the Chuvash University. 2012; 3: 293–5. (in Russian)]*
5. Хатков И.Е., Шишин К.В., Недолужко И.Ю. и др. Эндоскопическая вакуумная терапия в лечении несостоятельности анастомозов верхних отделов пищеварительного тракта. Первый опыт и обзор литературы. Раны и раневые инфекции. Журнал имени проф. Б.М. Костюченка. 2016; 3(1): 32–41. [Khat'kov I.E., Shishin K.V., Nedoluzhko I.Yu. et al. *Endoscopic vacuum therapy in the treatment of anastomotic incompetence in the upper digestive tract: the first experience and*

- a review of the literature. *Wounds and wound infections. The prof. B.M. Kostyuchenok journal.* 2016; 3(1): 32–41. (in Russian)]. DOI: 10.17650/2408-9613-2016-3-1-32-41
6. Armengol-Miro J.R., Dot J., Abu-Suboh M. et al. Endoscopic Suturing Systems. In: Conigliaro R., Frazzoni M., eds. *Diagnosis and Endoscopic Management of Digestive Diseases.* Springer, Cham; 2017: 103–12. DOI: 10.1007/978-3-319-42358-6_6
 7. Yang J.F., Lee D., Agrawal D. Closure of transmural defects in the gastrointestinal tract by methods other than clips and sutures. *Techniques in Gastrointestinal Endoscopy.* 2015; 17(3): 141–50. DOI: 10.1016/j.tgie.2015.06.005
 8. Bludau M., Hölscher A.H., Herbold T. et al. Management of upper intestinal leaks using an endoscopic vacuum-assisted closure system (E-VAC). *Surg. Endosc.* 2014; 28(3): 896–901. DOI: 10.1007/s00464-013-3244-5
 9. Krokowicz L., Borejsza-Wysocki M., Mackiewicz J. et al. 10 years of Negative Pressure Wound Therapy (NPWT): Evolution of Indications for its Use. *Negative Pressure Wound Therapy.* 2014; 1(1): 27–32
 10. Крюков Е.В., Соколов А.А., Артемкин Э.Н. и др. Усовершенствованная методика эндоскопической локальной вакуумной терапии при несостоятельности пищеводно-желудочно-кишечных анастомозов. *Хирург.* 2018; 11–12: 41–50. [Крюков Е.В., Sokolov A.A., Artemkin E.N. et al. Improved methods of endoscopic vacuum therapy for esophageal gastrointestinal anastomotic leakage. *Surgeon.* 2018; 11–12: 41–50. (in Russian)]
 11. Ринчинов В.Б., Плеханов А.Н., Цыбикдоржиев Б.Д. и др. Первый опыт применения эндоскопической вакуумно-аспирационной терапии в лечении спонтанного разрыва пищевода (синдром Бурхава). *Бюллетень ВСНЦ СО РАМН.* 2017; 2(1(113)): 136–40. [Rinchinov V.B., Plekhanov A.N., Tsybikdorzhiev B.D. et al. First experience of using endoscopic vacuum-assisted and aspiration therapy in the treatment of spontaneous rupture of the esophagus (Boerhaave syndrome). *Bulleten' VSNC SO RAMN.* 2017; 2(1(113)): 136–40. (in Russian)]. DOI: 10.12737/article_5955e6b6c99c01.60168585
 12. Kähler G. Anastomotic Leakage after Upper Gastrointestinal Surgery: Endoscopic Treatment. *Visc. Med.* 2017; 33(3): 202–6. DOI: 10.1159/000475783
 13. Voynovskiy A., Kryukov E., Chuprina A. et al. Improved technique of vacuum therapy in anastomotic leakage after gastrectomy. 27th International Congress of the European Association for Endoscopic Surgery (EAES). 2019, June 12–15; Sevilla, Spain. *Surgical Endoscopy.* 2019; 33(2): 548. DOI: 10.1007/s00464-019-07109-x
 14. Carboni F., Valle M., Federici O. et al. Esophagojejunal anastomosis leakage after total gastrectomy for esophagogastric junction adenocarcinoma: options of treatment. *J. Gastrointest. Oncol.* 2016; 7(4): 515–22. DOI: 10.21037/jgo.2016.06.02
 15. Choi S.I., Park J.C., Jung D.H. et al. Efficacy of Endoscopic Vacuum-Assisted Closure Treatment for Postoperative Anastomotic Leak in Gastric Cancer. *Gut Liver.* 2020; 14(6): 746–54. DOI: 10.5009/gnl20114
 16. Noh S.M., Ahn J.Y., Lee J.H. et al. Endoscopic Vacuum-Assisted Closure Therapy in Patients with Anastomotic Leakage after Esophagectomy: A Single-Center Experience. *Gastroenterol. Res. Pract.* 2018; 2018: 1697968. DOI: 10.1155/2018/1697968
 17. Mandarinò F.V., Bonura G.F., Esposito D. et al. A large anastomotic leakage after esophageal surgery treated with endoluminal vacuum-assisted closure: a case report. *J. Surg. Case Rep.* 2020; 2020(4): rjaa071. DOI: 10.1093/jscr/rjaa071

Поступила / Received: 16.02.2021

Принята к публикации / Accepted: 14.04.2021