



Десятилетний опыт комбинированного хирургического лечения тяжелых пролапсов тазовых органов у женщин

Н.А. Жаркин¹✉, В.А. Сейкина^{1, 2}, С.А. Прохвятилов², Н.А. Бурова^{1, 2}

¹ ФГБОУ ВО «Волгоградский государственный медицинский университет» Министерства здравоохранения Российской Федерации; Россия, г. Волгоград

² ГБУЗ «Волгоградская областная клиническая больница № 1»; Россия, г. Волгоград

РЕЗЮМЕ

Цель исследования: сравнить эффективность двух методов хирургического лечения тяжелых форм пролапса тазовых органов (ПТО) у женщин — оригинальной методики с комбинированным использованием собственных тканей и сетчатого импланта и традиционной методики с вентрофиксацией матки капроновой нитью.

Дизайн: проспективное когортное сравнительное исследование в параллельных группах.

Материалы и методы. Исследование проводилось в 2012–2021 гг. В выборку вошли 456 пациенток с верифицированным диагнозом «неполное выпадение матки и влагалища» (N81.2, соответствует степеням II и III по международной классификации Pelvic Organ Prolapsed Quantification) с различными сочетаниями переднего, апикального и заднего пролапсов, которым выполнялась комбинированная двухэтапная операция. В основную группу вошли 116 женщин, прооперированных по оригинальной методике с комбинированным использованием собственных тканей (вагинальный этап) и латеральной вентрофиксацией матки/шейки матки сетчатым имплантом (абдоминальный этап). Во вторую группу (сравнения) включили 340 пациенток, которым также проводилась двухэтапная операция (по традиционной методике), но абдоминальный этап заключался в вентрофиксации матки к апоневрозу передней брюшной стенки в надлобковой области капроновой нитью. Оценивали частоту рецидивов и качество жизни по опроснику «Пролапс тазовых органов — качество жизни» (ПТО-КЖ) в течение двух лет после операции.

Результаты. Частота рецидивов после операции при вентрофиксации матки к апоневрозу в надлобковой области капроновой лигатурой (11/64; 17,2%) оказалась статистически значимо выше, чем при применении сетчатого импланта по оригинальной методике (3/116; 2,6%) ($p < 0,001$). Качество жизни после проведенного лечения было выше в основной группе в первые дни после операции за счет статистически значимого меньшего числа пациенток с наличием дизурических симптомов (7/116; 6%), а в группе сравнения 76,5% (260/340) прооперированных отмечали задержку мочеиспускания ($p < 0,001$). В отдаленных периодах наблюдения статистически значимых различий между пациентками сравниваемых групп, по данным опросника ПТО-КЖ, не было ($p > 0,05$).

Заключение. Разработанный метод хирургического лечения ПТО с комбинированным использованием собственных тканей и сетчатого импланта обеспечил снижение частоты рецидивов заболевания и более высокое качество жизни пациенток в раннем послеоперационном периоде.

Ключевые слова: пролапс тазовых органов, сетчатый имплант, латеральная вентрофиксация.

Вклад авторов: Жаркин Н.А. — разработка дизайна исследования, интерпретация полученных данных, написание текста, общее руководство исследованием, утверждение рукописи для публикации; Сейкина В.А. — обзор публикаций по теме исследования, сбор и статистическая обработка клинического материала; Прохвятилов С.А. — разработка хирургической технологии, сбор клинического материала; Бурова Н.А. — анализ и интерпретация данных, проверка критически важного содержания, сбор клинического материала.

Конфликт интересов: авторы заявляют об отсутствии возможных конфликтов интересов.

Для цитирования: Жаркин Н.А., Сейкина В.А., Прохвятилов С.А., Бурова Н.А. Десятилетний опыт комбинированного хирургического лечения тяжелых пролапсов тазовых органов у женщин. Доктор.Ру. 2022; 21(5): 67–74. DOI: 10.31550/1727-2378-2022-21-5-67-74

10-year Experience of Combined Surgical Treatment of Severe Pelvic Organ Prolapse in Women

N.A. Zharkin¹✉, V.A. Seikina^{1, 2}, S.A. Prohvatilov², N.A. Burova^{1, 2}

¹ Federal State Budgetary Educational Institution of Higher Education “Volograd State Medical University” of the Ministry of Healthcare of the Russian Federation; 1 Pavshikh Bortsov Sq., Volgograd, Russian Federation 400131

² Volgograd Regional Clinician Hospital No. 1; 13 Angarskaya Str., Volgograd, Russian Federation 400081

ABSTRACT

Study Objective: to compare the effectiveness of two methods of surgical treatment of severe forms of pelvic organ prolapse (POP) in women — the original method with the combined use of own tissues and a mesh implant and the traditional method with ventricular fixation of the uterus with a nylon thread.

Study Design: Prospective cohort comparative study in parallel groups.

Materials and Methods. The study was conducted in 2012–2021. The sample included 456 patients with a verified diagnosis of “pelvic organ prolapsed” (N81.2, II and III in classification of Pelvic Organ Prolapsed Quantification), complicated by a different combination of anterior, apical and posterior prolapses. The main group included 116 women operated on according to the original technique with the combined use

✉ Жаркин Николай Александрович / Zharkin N.A. — E-mail: zharkin55@mail.ru



of their own tissues (vaginal stage) and lateral ventrofixation of the uterus/cervix with a mesh implant was performed retroperitoneal to aponeurosis in the iliac regions. The second group (comparison) included 340 patients who also underwent a two-stage operation (according to the traditional method), but the abdominal stage consisted in ventrofixation of the uterus/cervix to aponeurosis of the anterior abdominal wall in the suprapubic region with a nylon thread. The frequency of relapses during the entire follow-up period and the quality of life were assessed according to the questionnaire "Pelvic Organ Prolapse — Quality of Life" (PT-QL) during the two years after surgery.

Study Results. The frequency of relapses after surgery with uterine ventrofixation to aponeurosis in the suprapubic region with a nylon ligature (11/64; 17.2%) was statistically more significant than with the use of a mesh implant according to the original technique (3/116; 2.6%) ($p < 0.001$). The quality of life after treatment was higher in the main group in the first days after surgery due to a statistically significant smaller number of patients with dysuric symptoms (7/116; 63%) in contrast to the comparison group, where more than half of the operated patients noted urinary retention 76,5% (260/340) ($p < 0.001$). In the long-term follow-up periods, there were no statistically significant differences in the patients of the compared groups according to the results of the PT-QL survey ($p > 0.05$).

Conclusion. The developed method of surgical treatment of POP with the combined use of own tissues and a mesh implant provided a reduction in the frequency of relapses of the disease and a higher quality of life in the early postoperative period.

Keywords: pelvic organ prolapsed, mesh implant, lateral ventrofixation.

Contributions: Zharkin, N.A. — development of the study design, interpretation of the data obtained, writing of the text, general management of the study, approval of the manuscript for publication; Seikina, V.A. — review of publications on the research topic, collection and statistical processing of clinical material; Prohvatilov, S.A. — development of surgical technology, collection of clinical material; Burova, N.A. — analysis and interpretation of data, verification of critical content, collection of clinical material.

Conflict of interest: The authors declare that they do not have any conflict of interests.

For citation: Zharkin N.A., Seikina V.A., Prohvatilov S.A., Burova N.A. 10-year Experience of Combined Surgical Treatment of Severe Pelvic Organ Prolapse in Women. Doctor.Ru. 2022; 21(5): 67–74. (in Russian). DOI: 10.31550/1727-2378-2022-21-5-67-74

ВВЕДЕНИЕ

Пролапс тазовых органов (ПТО) у женщин — опущение и выпадение матки, стенок влагалища, мочевого пузыря (цистоцеле) и прямой кишки (ректоцеле) — представляет собой актуальную проблему. С социальной точки зрения она обусловлена существенным снижением качества жизни пациенток в период заболевания за счет нарушения функции тазовых органов. Поскольку пенсионный возраст в России с 2020 года увеличился, заболевание может привести к снижению трудоспособности.

С медицинской точки зрения проблема ПТО обусловлена трудностью устранения возникшего дефекта и высокой частотой рецидивов [1, 2]. В настоящее время существует более 400 способов хирургического лечения ПТО у женщин. Тем не менее до 30% прооперированных рано или поздно нуждаются в повторной операции в связи с развитием рецидива заболевания, который может быть связан как с техническими особенностями операции, так и с генетически обусловленной или приобретенной дисплазией соединительной ткани [3–5].

Традиционные реконструктивные операции собственными тканями (передняя и задняя кольпоррафия) остаются малоэффективными при выраженных формах ПТО (II–IV степень по международной классификации Pelvic Organ Prolapsed Quantification, POP-Q) [6–11].

Наиболее частым вариантом коррекции апикального пролапса является лапароскопическая сакрокольпопексия, однако она относится к технически трудным и длительным операциям, требующим высокой квалификации хирурга-эндоскописта. При этом данный вид оперативного вмешательства решает проблему только изолированного апикального (центрального) пролапса, не устраняя полностью цистоцеле и ректоцеле [12]. Существенным ограничением методики можно считать ее не столь высокую эффективность при опущении передней и задней стенок влагалища.

Благодаря внедрению новых малоинвазивных и сетчатых технологий частота рецидивов дисфункции тазового дна снизилась, но появились новые тяжелые специфические интраоперационные (обширные гематомы) и отсроченные (эрозии, пролежни, синдром хронических тазовых болей, диспареуния у обоих партнеров) осложнения [6, 13]. В связи с этим возникает необходимость лечения mesh-ассо-

циированных осложнений, наблюдающихся после установки сетчатых имплантов влагалищным доступом [14–16].

Таким образом, в хирургическом лечении ПТО обозначились две проблемы, без решения которых трудно говорить о прогрессе в научных исследованиях, посвященных данному вопросу. Первая из них — высокая частота рецидивов при использовании собственных тканей, обусловленная врожденной или, чаще, приобретенной (возрастной) дисплазией соединительной ткани, и вторая — осложнения, связанные с применением сетчатых протезов из-за их негативного влияния на окружающие ткани. Использование инертных материалов в сетчатых протезах, например титановых нитей, а также клеточных технологий пока находится в стадии клинической апробации [3]. При этом выбор хирургического доступа, открытого или лапароскопического, существенного влияния на исходы лечения и частоту рецидивов не оказывает [17–20].

В Волгоградском областном центре хирургии тазового дна (руководитель — С.А. Прохватиллов) ГУЗ «ВОКБ № 1» г. Волгограда (главный врач — к. м. н. Н.Э. Кушнирук) внедрен и успешно используется на протяжении 10 лет запатентованный способ хирургического лечения центральных и комбинированных апикальных пролапсов у женщин с применением разумной комбинации собственных тканей и сетчатого протеза (патент № 2581005, зарегистрирован 21.03.2016 г.).

Цель исследования: сравнить эффективность двух методов хирургического лечения тяжелых форм ПТО у женщин — оригинальной методики с комбинированным использованием собственных тканей и сетчатого импланта и традиционной методики с вентрофиксацией матки капроновой нитью.

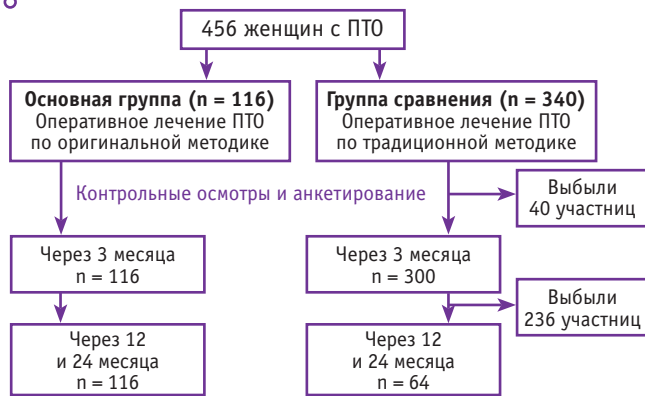
МАТЕРИАЛЫ И МЕТОДЫ

Период наблюдения после хирургического лечения ПТО у женщин составил 10 лет — с 1 января 2012 года до 31 декабря 2021 года. Всего за это время прооперирована 631 пациентка с ПТО.

Дизайн: проспективное когортное сравнительное исследование в параллельных группах (рис. 1).

В исследование включены 456 пациенток, которым выполнялась комбинированная двухэтапная операция. Всех участниц разделили на две группы по одному критерию — характеру операции. В основную группу вошли 116 женщин, прооперированных по оригинальной методике

Рис. 1. Дизайн исследования пациенток с пролапсом тазовых органов (ПТО)
Fig. 1. Design of a study of pelvic prolapse patients



с комбинированным использованием собственных тканей (вагинальный этап) и латеральной вентрофиксацией матки/шейки матки сетчатым имплантом (абдоминальный этап). Во вторую группу (сравнения) включили 340 пациенток, которым также проводилась двухэтапная операция (по традиционной методике), но абдоминальный этап заключался в вентрофиксации матки к апоневрозу передней брюшной стенки в надлобковой области капроновой нитью.

Критериями включения в исследование явились апикальный (центральный) и смешанные формы пролапса матки, соответствующие критерию степени тяжести POP-Q II–III. Критерии исключения: полное выпадение матки, соответствующее критерию POP-Q IV, наличие трофических поражений слизистой влагалища, сочетание апикального пролапса с энтероцеле и/или гиперактивным мочевым пузырем, а также с тяжелой экстрагенитальной патологией, при которых для устранения ПТО возможна лишь паллиативная операция.

Методы исследования включали оценку степени пролапса по классификации POP-Q [21] и качества жизни на основании результатов заполнения валидированного опросника «Пролапс тазовых органов — качество жизни» (ПТО-КЖ) [22]. Обследование выполнялось до и после проведенного хирургического лечения (через 12 и 24 месяца).

Первичная оценка эффективности лечения производилась после операции, учитывалось устранение или сохранение пролапса. Регистрировались также рецидивы пролапса на протяжении 24 месяцев у 116 пациенток основной группы и 64 из группы сравнения.

Вторичная оценка заключалась в определении длительности оперативного вмешательства, объема интраоперационной кровопотери, интраоперационных и ранних послеоперационных осложнений (гематомы, диастаз швов промежности, кожного шва, нарушение функции мочеиспускания).

Письменное информированное добровольное согласие на оперативное вмешательство получено от всех пациенток. Заключение этического комитета не требовалось.

Статистические показатели рассчитывали в программе Statistica 10 параметрическими методами ввиду нормального распределения зависимой переменной. Количественные показатели оценивались на предмет соответствия нормальному распределению. Для описания массивов с нормальным распределением проводился расчет средних арифметических величин (M) и ошибки среднего (m), данные представлены в формате $M (SD)$, для сравнения показателей рассчитывался t -критерий Стьюдента.

Для сравнения значений использовался U -критерий Манна — Уитни. Для номинальных данных рассчитаны абсолютные значения и процентные доли, при сравнении применялся критерий χ^2 Пирсона. Различия между показателями считались статистически значимыми при уровне значимости $p < 0,05$.

РЕЗУЛЬТАТЫ

Средний возраст больных составил 65,5 (8,2) года: в группе сравнения — 69,3 (8,2) года, в основной — 62,8 (9,2) года ($p < 0,01$) (табл. 1).

Как видно из таблицы 1, сравниваемые группы были сопоставимы по возрасту, а наиболее часто нуждались в оперативном лечении участницы старше 60 лет, причем с апикальным пролапсом смешанной (тяжелой) формы (рис. 2 и 3).

Все пациентки находились в периоде постменопаузы не менее двух лет. В основной группе женщины являлись преимущественно жительницами сельской местности (90 — сельские жительницы, 26 — городские), тогда как представительницы группы сравнения проживали в городе (258 — жительницы города, 82 — сельские), однако различия оказались статистически незначимыми по обеим позициям ($p = 0,81$). Социальную активность (работающие пенсионерки) сохраняли 29 (25%) и 57 (16,8%) пациенток соответственно ($p > 0,05$).

Способ хирургического лечения женщин с ПТО по запатентованной методике заключается в следующем.

При наличии комбинированного пролапса на первом этапе выполняется влагалищная операция по устранению цистоцеле и/или ректоцеле. Производятся передняя кольпоррафия,

Таблица 1 / Table 1

Возраст пациенток, n (%)
Patient age, n (%)

Возраст, годы	Основная группа (n = 116)	Группа сравнения (n = 340)	Всего (n = 456)
50–59	31 (26,7)	88 (25,9)	119 (26,1)
60–69	54 (46,6)	160 (47,0)	214 (46,9)
70–79	22 (19,0)	69 (20,3)	91 (20,0)
80 и более	9 (7,7)	23 (6,8)	32 (7,0)

Рис. 2. Структура форм пролапса тазовых органов в основной группе, n (%)

Fig. 2. Pelvic prolapse structure in test group, n (%)

- изолированный апикальный пролапс
- апикальный пролапс + цистоцеле
- апикальный пролапс + ректоцеле
- апикальный пролапс + цистоцеле + ректоцеле

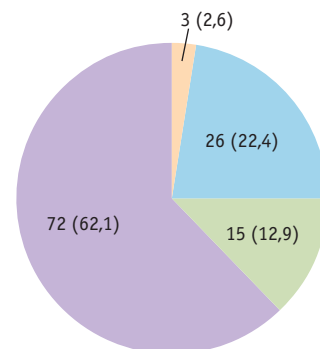
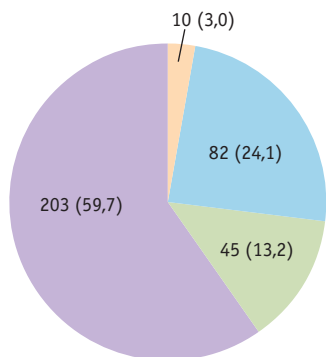


Рис. 3. Структура форм пролапса тазовых органов в группе сравнения, n (%)

Fig. 3. Pelvic prolapse structure in comparison group, n (%)

- изолированный апикальный пролапс
- апикальный пролапс + цистоцеле
- апикальный пролапс + ректоцеле
- апикальный пролапс + цистоцеле + ректоцеле



отслаивание и перемещение мочевого пузыря за урогенитальную диафрагму и затем подвешивание его за счет наложения нерассасывающихся швов на лобково-шеечную фасцию (1–2 уровня в зависимости от степени опущения передней стенки влагалища). Чтобы избежать укорочения и сужения влагалища и развития диспареунии, в отношении слизистой влагалища использовали органосохраняющую технику и не допускали чрезмерного иссечения избытка слизистой влагалища.

Далее типично выполнялась задняя кольпоперинеоррафия. Сужение щели леваторов осуществлялось за счет сведения пучков лобково-висцеральной мускулатуры (лобково-копчиковая и лобково-прямокишечная мышцы) и обеспечивалось наложением рассасывающихся отдельных узловых швов в 2–3 уровнях.

На втором этапе проводилась латеральная вентрофиксация матки или культы шейки матки. Вскрывалась брюшная полость лапаротомным или лапароскопическим доступом. Далее надсекалась и низводилась брюшина прямокишечно-маточного углубления до уровня крестцово-маточных связок. Ниже собственной связки яичника в безсосудистой зоне перфорировалась широкая связка матки, и между ее листками забрюшинно проводилась лента сетчатого имплантата шириной 1 см и длиной 15 см дистальным концом до апоневроза передней брюшной стенки в подвздошной области, где подшивалась к нему в состоянии умеренного натяжения. Проксимальные концы имплантата фиксировались к фиброзному кольцу шейки матки между крестцово-маточными связками и перитонизировались за счет брюшины прямокишечно-маточного углубления (рис. 4).

Для удобства выполнения этого момента операции нами использовался зажим, изогнутый по радиусу Фёдорова с незначительной кривизной рабочей части (рис. 5).

Лапароскопическим доступом прооперированы 19 (16,4%) пациенток основной группы. При этом варианте операции сетчатый имплант проводился со стороны передней брюшной стенки забрюшинно тем же изогнутым зажимом под контролем лапароскопа.

В случае изолированного апикального пролапса влагалищный этап операции не выполнялся.

В случае лапаротомного доступа зажим с дистальным концом имплантата проводился от шейки матки забрюшинно и пристеночно в сторону передней брюшной стенки. При лапароскопическом доступе зажим с проксимальным

концом имплантата проводился со стороны передней брюшной стенки между листками широкой связки к шейке матки.

На рисунке 6 показан этап лапароскопической операции в момент перитонизации места пришивания имплантата к шейке матки.

В зависимости от формы ПТО объем операции варьировал, преимущественно за счет вагинального этапа (табл. 2).

У большинства участниц производилась органосохраняющая операция (87,2%; 398/456).

Положительный результат в виде устранения ПТО получен во всех 456 случаях.

В основной группе рецидив апикального пролапса средней степени (POP-Q II) травматического характера имел место в трех случаях: в одном случае через 2 месяца после операции в результате отрыва сетчатого имплантата от шейки матки в момент тяжелой физической нагрузки и в двух случаях через 6 месяцев в результате прорезывания шейки матки шовным материалом. Этим пациенткам проведено повторное хирургическое лечение с положительным эффектом.

Через 24 месяца у двух пациенток выявлено опущение передней стенки влагалища на уровне нижней трети с сохранением

Рис. 4. Схема установки сетчатого имплантата при апикальных пролапсах: 1 — тело матки, 2 — задний листок широкой связки, 3 — сетчатый имплант, 4 — апоневроз передней брюшной стенки, 5 — мочеточник, 6 — маточная артерия, 7 — влагалище. Здесь и далее в статье иллюстрации авторов
Fig. 4. Diagram of mesh implant placement in apical prolapses: 1 — body of uterus; 2 — posterior leaf of the broad ligament; 3 — mesh implant; 4 — anterior abdominal wall aponeurosis; 5 — ureter; 6 — uterine artery; 7 — vagina. All photos in the paper courtesy of the authors

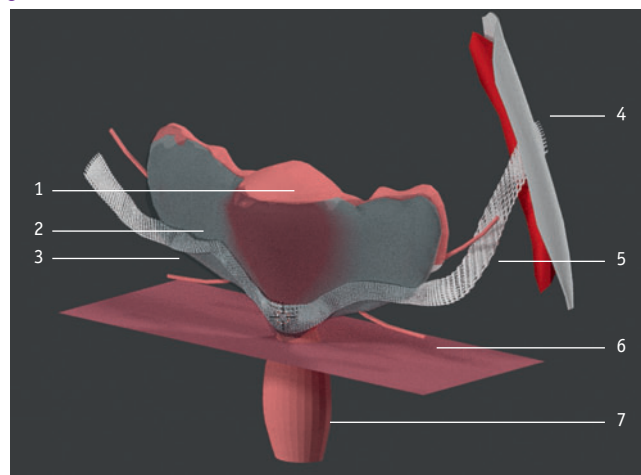


Рис. 5. Зажим для проведения имплантата в забрюшинном пространстве подвздошной области, изогнутый по радиусу Фёдорова
Fig. 5. Forceps for implant passage in retroperitoneal space of iliac region (Fedorov's type)



фиксации мочевого пузыря и шейки матки, отсутствием нарушения функции мочеиспускания (POP-Q 0). У 5 женщин сформировалась недостаточность мышц тазового дна без видимого ректоцеле, что не приводило к нарушению акта дефекации и не требовало какой-либо коррекции. Случаи диспареунии отсутствовали. Таким образом, в основной группе лишь у 3 (2,6%) из 116 пациенток возникли рецидивы заболевания, потребовавшие повторного хирургического вмешательства.

В группе сравнения выявлены 17,2% (11/64) случаев рецидива ПТО до степени POP-Q I: у 7 женщин верифи-

цировано опущение передней и задней стенок влагалища, сопровождавшееся дискомфортом в области промежности, без нарушения функции мочеиспускания и у 4 — рецидив изолированного апикального пролапса за счет элонгации фиксированного тела и шейки матки, что потребовало повторной операции. Разница в частоте рецидивов между группами была статистически значимой ($\chi^2 = 12,259, p < 0,001$).

Длительность двух этапов операции и объем интраоперационной кровопотери представлены в *таблице 3*.

Из данных *таблицы 3* следует, что первый этап операции был статистически значимо короче в основной группе, в то время как выполнение второго этапа оказалось более быстрым в группе сравнения ($p < 0,001$). Дополнительным фактором увеличения продолжительности вмешательства в основной группе стало проведение у 29 женщин субтотальной гистерэктомии, необходимость которой была обусловлена сопутствующей патологией матки (миомой матки, гиперплазией эндометрия и др.).

Похожее соотношение наблюдалось и при оценке кровопотери. В основной группе средний объем кровопотери на первом этапе был значительно меньше, чем в группе сравнения ($p < 0,001$). На втором этапе в основной группе объем кровопотери оказался выше, чем в группе сравнения в среднем на 38 мл ($p < 0,001$), преимущественно при выполнении операции лапароскопическим доступом. Вследствие незначительности кровопотери это не оказывало существенного влияния на гемодинамику и уровень гемоглобина у пациенток в послеоперационном периоде. Интраоперационные осложнения в обеих группах отсутствовали.

Ранние послеоперационные осложнения в обеих группах были незначительными. Гематомы в области культи шейки матки обусловлены значительной васкуляризацией параметральной

Рис. 6. Лапароскопическая латеральная вентрофиксация культи шейки матки. А — фиксация сетчатых протезов к культе шейки матки в области крестцово-маточных связок и начало перитонизации за счет задних листков широкой связки; В — конец перитонизации
Fig. 6. Laparoscopic lateral ventrofixation of cervix stump. А — mesh implant fixation to cervix stump in uterosacral ligament area and initiation of peritoneal repair with posterior leaves of the broad ligament; В — peritoneal repair completion

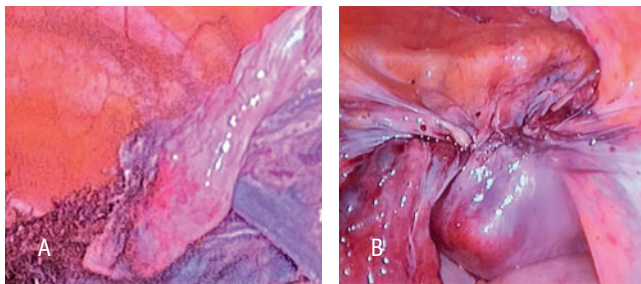


Таблица 2 / Table 2

Объем операции в сравниваемых группах, n (%)
Extent of surgery in study groups, n (%)

Объем операции	Основная группа (n = 116)	Группа сравнения (n = 340)	Всего (n = 456)
Передняя кольпотомия-кольпоррафия + вентрофиксация матки	7 (6,0)	71 (20,9)	78 (17,1)
Задняя кольпотомия-кольпоррафия + вентрофиксация матки	3 (2,6)	54 (15,9)	57 (12,5)
Передняя и задняя кольпотомия-кольпоррафия + вентрофиксация матки	72 (62,1)	191 (56,1)	263 (57,7)
Передняя и задняя кольпотомия-кольпоррафия + суправагинальная гистерэктомия и вентрофиксация шейки матки к апоневрозу	29 (25,0)	24 (7,1)	53 (11,6)
Тотальная гистерэктомия и вентрофиксация купола влагалища к апоневрозу	5 (4,3)	0	5 (1,1)

Таблица 3 / Table 3

Длительность операции по этапам и объем интраоперационной кровопотери в сравниваемых группах, М (SD)
Surgery duration (stages) and perioperative blood loss in study groups, M (SD)

Показатель	Основная группа (n = 116)	Группа сравнения (n = 340)
Длительность первого этапа, мин	35 (8)	67 (11)*
Длительность второго этапа, мин	110 (13)	94 (25)*
Объем кровопотери на первом этапе, мл	88 (34)	131 (55)*
Объем кровопотери на втором этапе, мл	106 (44)	68 (26)*

* P < 0,001.

клетчатки и дегенеративными изменениями сосудистой системы, характеризующейся повышенной ломкостью сосудистой стенки у пациенток старше 50 лет. Диастаз швов наблюдался в единичных случаях. Нарушение функции мочеиспускания (задержка мочеиспускания) вызвано вовлечением стенки мочевого пузыря в манипуляционный процесс при передней кольпоперинеотомии и ушивании его фасции, но в группе сравнения симптом задержки мочеиспускания встречался статистически значимо чаще ($p < 0,001$) и продолжался дольше — до 4–5 суток (табл. 4).

Через 24 месяца наблюдения сохранение функций тазовых органов отметили 93,1% (108/116) женщин, прооперированных по оригинальной методике.

Помимо более частого рецидивирования пролапса, 48,4% (31/64) женщин группы сравнения отмечали проявления поллакиурии, которые можно объяснить ограничением объема мочевого пузыря за счет сформированной преграды в виде матки, подшитой к передней брюшной стенке. Объективно это проявлялось статистически значимым увеличением числа пациенток с проблемным мочеиспусканием по анкете ПТО-КЖ в группе сравнения, в то время как в основной группе таких женщин не было ($p < 0,001$).

Согласно результатам анализа анкеты ПТО-КЖ, до операции качество жизни пациенток уменьшалось из-за симптомов опущения внутренних половых органов при ходьбе и работе в положении стоя, нарушения мочеиспускания в виде задержки мочеиспускания и необходимости мануального вправления выпавших внутренних половых органов для опорожнения мочевого пузыря, диспареунии, ограничения социальной роли работницы, бабушки, что сопровождалось выраженными эмоциональными реакциями (рис. 7).

В качестве примера приведем случай апикального пролапса в сочетании с цистоцеле в динамике наблюдения.

Пациентка 3., 65 лет. Диагноз: *Неполное выпадение матки и стенок влагалища. POP-Q III. Цистоцеле. Недостаточность мышц тазового дна.* Состояла на диспансерном учете по поводу опущения стенок влагалища в течение 10 лет. За год, предшествующий хирургическому лечению, отмечалось значительное прогрессирование процесса. Возникли жалобы на ощущение инородного тела в области промежности, затрудненное мочеиспускание, требующее вправления грыжевого выпячивания, чувство неполного опорожнения мочевого пузыря.

Проведено хирургическое лечение: передняя, задняя кольпоррафия с леваторопластикой, лапароскопия, латеральная вентрофиксация матки синтетическим протезом (рис. 8).

Двум пациенткам из основной группы выполнены оперативные вмешательства по поводу новообразований яичников, в связи с чем возникла возможность оценить эффек-

Рис. 7. Результаты оценки качества жизни пациенток до и после операции по опроснику «Пропалс тазовых органов — качество жизни». Статистически значимая разница между группами отсутствовала во всех временных точках
Fig. 7. Quality of life assessment before and after surgery using Pelvic Prolapse — Quality of Life questionnaire. Statistically significant difference between groups was not observed in any timepoint

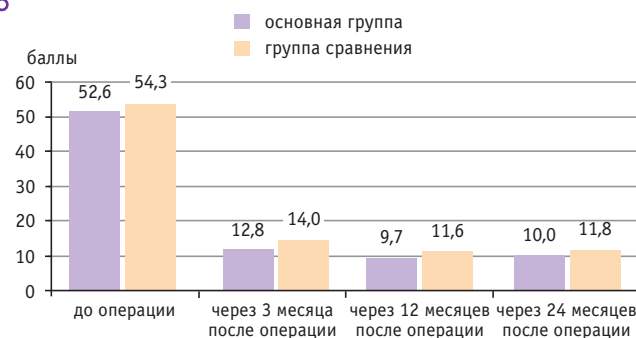
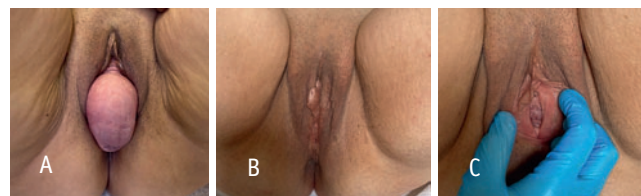

Рис. 8. Пациентка 3., 65 лет. Диагноз: *Апикальный пролапс в сочетании с цистоцеле и несостоятельностью мышц тазового дна.* А — до операции; В и С — через 6 и 24 месяца после операции: передняя кольпоперинеотомия-кольпоррафия, лапароскопическая латеральная вентрофиксация матки сетчатым протезом
Fig. 8. Patient Z., 65 years old. Diagnosis: *Apical prolapse with cystocele and pelvic floor relaxation.* А — before surgery; В и С — 6 and 24 months after surgery: anterior colpoperineotomy-colporrhaphy, laparoscopic lateral ventrofixation of uterus with mesh implant



тивность латеральной вентрофиксации спустя несколько лет после операции (рис. 9, 10).

ОБСУЖДЕНИЕ

Внедрение в клиническую практику оригинального метода хирургического лечения тяжелых ПТО у женщин показало его преимущество как в ближайшие, так и в отдаленные периоды наблюдения.

Во-первых, необходимо отметить целесообразность расширения хирургического вмешательства при тяжелых апикальных пролапсах — проведение двух этапов операции. По мнению отечественных [7] и зарубежных специалистов [23], выполнение только передней/задней кольпоррафии обеспечивает субъективный положительный результат в ближайший послеоперационный период, но сопровождается более частыми рецидивами в отдаленные сроки. Даже простая вентрофиксация матки или культи шейки матки к апоневрозу в надлобковой области после вагинального этапа улучшает исходы операции, однако имеет некоторые закономерные недостатки, наблюдавшиеся в группе сравнения,

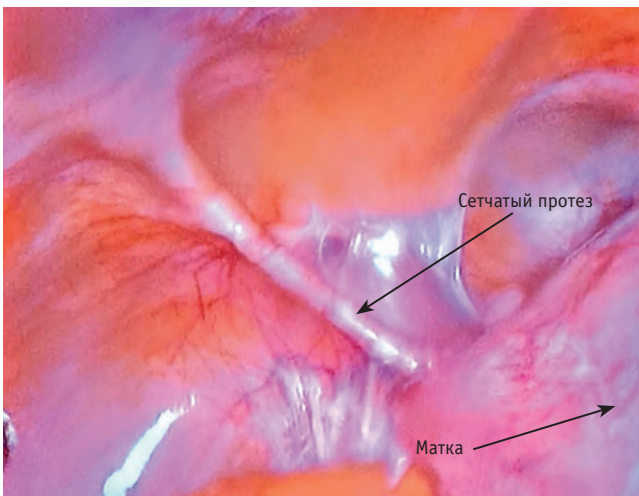
Таблица 4 / Table 4

Ранние послеоперационные осложнения, n (%) Early postoperative complications, n (%)

Осложнение	Основная группа (n = 116)	Группа сравнения (n = 340)
Гематома культи шейки матки	2 (1,7)	4 (1,2)
Задержка мочеиспускания	7 (6,0)	260 (76,5)*
Диастаз швов	2 (1,7)	6 (1,7)

* $P < 0,001$.

Рис. 9. Пациентка Р., 73 года. Диагноз: Апоикальный пролапс POP-Q III. Объем операции: лапаротомия, латеральная вентрофиксация матки сетчатым протезом. Наблюдение через 10 лет после операции: вид брюшной полости — расположение сетчатого протеза забрюшинно, протез функционирует нормально, отсутствие спаечного процесса в брюшной полости
 Fig. 9. Patient R., 73 years old. Diagnosis: Apical prolapse POP-Q III. Scope of surgery: laparotomy, lateral ventrofixation of uterus with mesh implant. Follow-up 10 years after surgery: abdomen — retroperitoneal mesh implant location; implant is fully functional; no abdominal adhesions

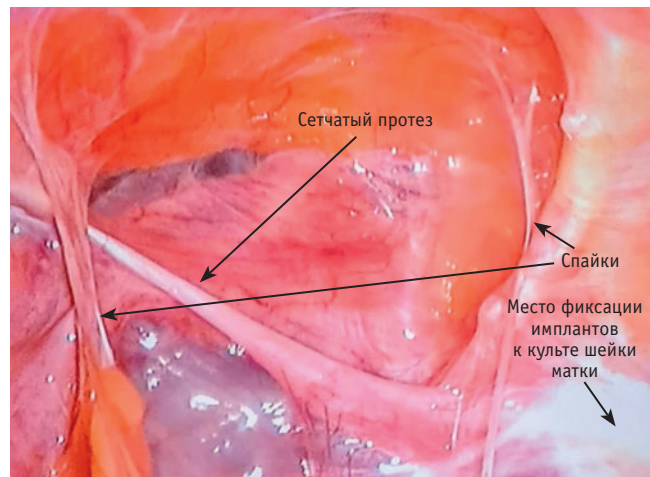


такие как высокая частота рецидивов вследствие возрастных морфологических дефектов мышечной [24], а также соединительной ткани [5] и дизурические симптомы из-за ограничения объема мочевого пузыря фиксированной к апоневрозу позади лонного сочленения маткой с изменением архитектоники органов малого таза. Поэтому при разработке авторского варианта операции было сразу решено выполнять два этапа с фиксацией матки или шейки матки к апоневрозу, но латерально в подвздошной области слева и справа.

Проведение сетчатого протеза забрюшинно позволило избежать риска развития спаечной болезни органов малого таза. Латерализация вентрофиксации матки или шейки матки к апоневрозу в подвздошных областях обеспечила нормальную наполняемость мочевого пузыря. Отсутствие контакта сетчатого протеза со стенкой влагалища способствовало профилактике эрозий и пролежней, которые являются наиболее значимыми недостатками использования проленовых сеток в хирургии тазового дна [6, 13]. В качестве положительного фактора можно отметить и незначительные размеры протезов в виде узких полосок небольшой площади, что играет немаловажную роль в профилактике аллергических реакций на пролен [14].

Наиболее существенное преимущество запатентованного метода, на наш взгляд, заключается в минимизации частоты рецидивов пролапса (2,6%) в сравнении с таковой при наиболее широко используемой за рубежом операции сакрокольпопексии, при которой частота рецидивов достигает 12%. Обращает на себя внимание и минимальное число

Рис. 10. Пациентка В., 67 лет. Диагноз: Апоикальный пролапс POP-Q III, цистоцеле, рецидивирующая гиперплазия эндометрия. Объем операции: передняя кольпоперинеотомия-кольпоррафия, лапароскопическая суправагинальная гистерэктомия, латеральная вентрофиксация культи шейки матки сетчатым протезом. Наблюдение через 6 лет после операции: вид брюшной полости — минимальное количество спаек, нормальное забрюшинное расположение сетчатого протеза, отсутствие эрозий на всем протяжении импланта
 Fig. 10. Patient V., 67 years old. Diagnosis: Apical prolapse POP-Q III, cystocele, recurrent endometrial hyperplasia. Scope of surgery: anterior colpoperineotomy-colporrhaphy, laparoscopic supravaginal hysterectomy, lateral ventrofixation of cervix stump with mesh implant. Follow-up 6 years after surgery: abdomen — minimal adhesions; normal retroperitoneal mesh implant location; absence of any implant erosions



ранних послеоперационных осложнений, особенно гематом малого таза (1,7 и 1,2% в сравниваемых группах), которые при сакрокольпопексии представляют собой серьезную проблему и встречаются в 3–4 раза чаще [1].

ЗАКЛЮЧЕНИЕ

Оба метода хирургического лечения пролапса тазовых органов (ПТО) оказались достаточно успешными и приводили к повышению качества жизни прооперированных пациенток в равной степени. Рецидивы заболевания имелись в обеих группах, однако их характер различался. Если в группе сравнения рецидивирование происходило за счет прогрессирования дегенеративных нарушений мышечной и соединительной ткани, то в основной группе рецидивы, потребовавшие повторного хирургического вмешательства, были травматического характера. Тем не менее преимуществами хирургического лечения ПТО по запатентованной технологии, как показал наш опыт, являются в относительной простоте его выполнения и в повышении удовлетворенности пациенток проведенным лечением, особенно в раннем послеоперационном периоде, благодаря устранению клинических симптомов заболевания и в меньшей частоте осложнений.

ЛИТЕРАТУРА / REFERENCES

1. Elodie M., Chéret A., Marcus-Braun N., Von Theobald P. Laparoscopic sacro(hystero)colpopexy: twenty years after. *Women's Health Gynecol.* 2016; 2(4): 028.
2. Khyuyami Y., Elmelund M., Lose G., Klarskov N. De novo urinary incontinence after pelvic organ prolapse surgery — a national database study. *Int. Urogynecol. J.* 2020; 31(2): 305–8. DOI: 10.1007/s00192-019-04041-5
3. Ищенко А.И., Гаврилова Т.В., Ищенко А.А., Горбенко О.Ю. и др. Влагалищная экстирпация матки с использованием имплантатов из титанового шелка для профилактики рецидива заболевания. *Архив акушерства и гинекологии им. В.Ф. Снегирёва.* 2021; 8(2): 101–8. [Ishchenko A.I., Gavrilova T.V., Ishchenko A.A., Gorbenko O.Yu. et al. Vaginal extirpation of the uterus using implants made of titanium silk to prevent recurrence of the disease. *V.F. Snegireva. Archives of Obstetrics and Gynecology.* 2021; 8(2): 101–8. (in Russian)]. DOI: 10.17816/2313-8726-2021-8-2-101-108
4. Maher C., Feiner B., Baessler K., Christmann-Schmid C. et al. Transvaginal mesh or grafts compared with native tissue repair for vaginal prolapse. *Cochrane Database Syst. Rev.* 2016; 2(2): CD012079. DOI: 10.1002/14651858.CD012079
5. Ящук А.Г., Мусин И.И., Фаткуллина И.Б., Трубин В.Б. и др. Клинические и генетические параллели дисплазии соединительной ткани, пролапса гениталий и синдрома гипермобильности суставов. *Вопросы гинекологии, акушерства и перинатологии.* 2018; 17(4): 31–5. [Yashchuk A.G., Musin I.I., Fatkullina I.B., Trubin V.B. et al. Clinical and genetic parallels between connective tissue disease, genital prolapse and joint hypermobility syndrome. *Gynecology, Obstetrics and Perinatology.* 2018; 17(4): 31–5. (in Russian)]. DOI: 10.20953/1726-1678-2018-4-31-35
6. Dällenbach P. To mesh or not to mesh: a review of pelvic organ reconstructive surgery. *Int. J. Womens Health.* 2015; 7: 331–43. DOI: 10.2147/IJWH.S71236
7. Васин Р.В., Филимонов В.Б., Васина И.В. Генитальный пролапс: современные аспекты оперативного лечения (обзор литературы). *Экспериментальная и клиническая урология.* 2017; 1: 104–15. [Vasin R.V., Filimonov V.B., Vasina I.V. Genital prolapse: contemporary aspects of surgical treatment (literature review). *Experimental and Clinical Urology.* 2017; 1: 104–15. (in Russian)]
8. Шкарупа Д.Д., Кубин Н.Д., Шаповалова Е.А., Зайцева А.О. и др. Комбинированная реконструкция тазового дна при дефектах I и II уровней поддержки: задний интравагинальный слинг и субфасциальная кольпоррафия. *Акушерство и гинекология.* 2016; 8: 99–105. [Shkarupa D.D., Kubin N.D., Shapovalova E.A., Zaitseva A.O. et al. Combined pelvic floor repair in levels I and II support defects: posterior intravaginal sling and subfascial colporrhaphy. *Obstetrics and Gynecology.* 2016; 8: 99–105. (in Russian)]. DOI: 10.18565/aig.2016.8.99-105
9. Abramov Y., Gandhi S., Goldberg R.P., Botros S.M. et al. Site-specific rectocele repair compared with standard posterior colporrhaphy. *Obstet. Gynecol.* 2005; 105(2): 314–8. DOI: 10.1097/01.AOG.0000151990.08019.30
10. Cao Q., Chen Y.S., Ding J.X., Hu C.D. et al. Long-term treatment outcomes of transvaginal mesh surgery versus anterior-posterior colporrhaphy for pelvic organ prolapse. *Aust. N. Z. J. Obstet. Gynaecol.* 2013; 53(1): 79–85. DOI: 10.1111/ajo.12040
11. Gillor M., Langer S., Dietz H.P. Long-term subjective, clinical and sonographic outcomes after native-tissue and mesh-augmented posterior colporrhaphy. *Int. Urogynecol. J.* 2019; 30(9): 1581–5. DOI: 10.1007/s00192-019-03921-0
12. Costantini E., Mearini L., Lazzari M., Bini V. et al. Laparoscopic versus abdominal sacrocolpopexy: a randomized, controlled trial. *J. Urol.* 2016; 196(1): 159–65. DOI: 10.1016/j.juro.2015.12.089
13. Mangir N., Roman S., Chapple C.R., MacNeil S. Complications related to use of mesh implants in surgical treatment of stress urinary incontinence and pelvic organ prolapse: infection or inflammation? *World J. Urol.* 2020; 38(1): 73–80. DOI: 10.1007/s00345-019-02679-w
14. Ерема В.В., Буянова С.Н., Мгелиашвили М.В., Петракова С.А. и др. Mesh-ассоциированные осложнения при коррекции пролапса тазовых органов и стрессовой формы недержания мочи. *Российский вестник акушера-гинеколога.* 2021; 21(3): 74–8. [Erema V.V., Buyanova S.N., Mgeliasvili M.V., Petrakova S.A. et al. Mesh-associated complications in the correction of pelvic organ prolapse and stress urinary incontinence. *Russian Bulletin of the Obstetrician-Gynecologist.* 2021; 21(3): 74–8. (in Russian)]. DOI: 10.17116/rosakush20212103174
15. Силаева Е.А., Тимошкова Ю.Л., Атаянц К.М., Курманбаев Т.Е. и др. Эпидемиология и факторы риска пролапса тазовых органов. *Известия Российской военно-медицинской академии.* 2020; 39(S3-1): 161–3. [Silayeva E.A., Timoshkova Yu.L., Atayants K.M., Kurmanbaev T.E. et al. Epidemiology and risk factors for pelvic organ prolapse. *Izvestia of the Russian Military Medical Academy.* 2020; 39(S3-1): 161–3. (in Russian)]
16. Тарабанова О.В., Мелкомьянц Т.Г., Ордокова А.А., Соколова Е.И. и др. Mesh-ассоциированные послеоперационные осложнения при установке синтетических сетчатых имплантов троакарной и якорной методиками. *Кубанский научный медицинский вестник.* 2018; 25(1): 34–9. [Tarabanova O.V., Melkomians T.G., Ordokova A.A., Sokolova E.I. et al. Mesh-related complications after implantation of synthetic meshes using trocar and anchoring systems. *Kuban Scientific Medical Bulletin.* 2018; 25(1): 34–9. (in Russian)]
17. Lee W., Tam J., Kobashi K. Surgery for apical vaginal prolapse after hysterectomy: abdominal sacrocolpopexy. *Urol. Clin. North Am.* 2019; 46(1): 113–21. DOI: 10.1016/j.ucl.2018.08.006
18. Glazener C., Breeman S., Elders A., Hemming C. et al. Mesh inlay, mesh kit or native tissue repair for women having repeat anterior or posterior prolapse surgery: randomised controlled trial (PROSPECT). *BJOG.* 2020; 127(8): 1002–13. DOI: 10.1111/1471-0528.16197
19. Mereu L., Tateo S., D'Alterio M.N., Russo E. et al. Laparoscopic lateral suspension with mesh for apical and anterior pelvic organ prolapse: A prospective double center study. *Eur. J. Obstet. Gynecol. Reprod. Biol.* 2020; 244: 16–20. DOI: 10.1016/j.ejogrb.2019.10.026
20. Tagliaferri V., Ruggieri S., Taccaliti C., Gentile C. et al. Comparison of absorbable and permanent sutures for laparoscopic sacrocervicopexy: a randomized controlled trial. *Acta Obstet. Gynecol. Scand.* 2021; 100(2): 347–52. DOI: 10.1111/aogs.13997
21. Bump R.C., Mattiasson A., Bø K., Brubaker L.P. et al. The standardization of terminology of female pelvic organ prolapse and pelvic floor dysfunction. *Am. J. Obstet. Gynecol.* 1996; 175(1): 10–17. DOI: 10.1016/s0002-9378(96)70243-0
22. Коршунов М.Ю., Сазыкина Е.И. Опросник ПД-КЖ — валидированный способ оценки симптомов дисфункций тазового дна и качества жизни у пациенток с пролапсом тазовых органов. *Журнал акушерства и женских болезней.* 2008; 57(3): 86–93. [Korshunov M.Yu., Sazykina E.I. PD-QL questionnaire — validated instrument for symptoms and quality of life assessment in patients with pelvic organ prolapse. *Journal of Obstetrics and Women's Diseases.* 2008; 57(3): 86–93. (in Russian)]
23. da Silveira S.D.R.B., Auge A.P., Jarmy-Dibella Z.I., Margarido P.F. et al. A multicenter, randomized trial comparing pelvic organ prolapse surgical treatment with native tissue and synthetic mesh: a 5-year follow-up study. *Neurourol. Urodyn.* 2020; 39(3): 1002–11. DOI: 10.1002/nau.24323
24. Дологаева М.К., Токтар Л.Р., Оразов М.Р., Арытин Д.Г. и др. Морфологические особенности m. levator ani при генитальном пролапсе. *Доктор.Ру.* 2020; 19(6): 70–8. [Dologayeva M.S., Totkar L.R., Orazov M.R., Aryutin D.G. et al. Morphology of the levator ani in patients with genital prolaps. *Doctor Ru.* 2020; 19(6): 70–8. (in Russian)]. DOI: 10.31550/1727-2378-2020-19-6-70-78

Поступила / Received: 01.06.2022

Принята к публикации / Accepted: 05.08.2022

Об авторах / About the authors

Жаркин Николай Александрович / Zharkin, N.A. — д. м. н., профессор кафедры акушерства и гинекологии ФГБОУ ВО ВолгГМУ Минздрава России. 400131, Россия, г. Волгоград, пл. Павших борцов, д. 1. eLIBRARY.RU SPIN: 6309-0515. <https://orcid.org/0000-0002-8094-0427>. E-mail: zharkin55@mail.ru

Сейкина Виктория Александровна / Seikina, V.A. — врач акушер-гинеколог ГБУЗ «ВОКБ № 1»; аспирант кафедры акушерства и гинекологии ФГБОУ ВО ВолгГМУ Минздрава России. 400131, Россия, г. Волгоград, пл. Павших борцов, д. 1. <https://orcid.org/0000-0002-5875-3705>. E-mail: niakrisdn@gmail.com

Прохватиллов Сергей Алексеевич / Prohvatilov, S.A. — врач акушер-гинеколог, руководитель Волгоградского областного центра хирургии тазового дна, заведующий гинекологическим отделением ГБУЗ «ВОКБ № 1». 400081, Россия, г. Волгоград, ул. Ангарская, д. 13. eLIBRARY.RU SPIN: 8119-4483. <http://orcid.org/0000-0001-7029-7776>. E-mail: vokb1@volganet.ru

Бурова Наталья Александровна / Burova, N.A. — д. м. н., доцент, заведующая кафедрой акушерства и гинекологии ФГБОУ ВО ВолгГМУ Минздрава России; врач акушер-гинеколог гинекологического отделения ГБОУЗ «ВОКБ № 1». 400131, Россия, г. Волгоград, пл. Павших борцов, д. 1. eLIBRARY.RU SPIN: 8596-4642. <https://orcid.org/0000-0002-0546-8732>. E-mail: natalia-burova@yandex.ru