



# Адалимумаб в терапии увеита, ассоциированного с ювенильным идиопатическим артритом

М.В. Атабаева, Е.В. Барановская, А.П. Бербенюк, Е.Ю. Попова, Е.Ю. Афонина, Е.С. Жолобова

ФГАОУ ВО «Первый Московский государственный медицинский университет имени И.М. Сеченова» Министерства здравоохранения Российской Федерации (Сеченовский Университет); Россия, г. Москва

## РЕЗЮМЕ

**Цель исследования:** выявить факторы риска развития увеита, ассоциированного с ювенильным идиопатическим артритом (ЮИА), и продемонстрировать эффективность адалимумаба в лечении рефрактерного ЮИА-увеита.

**Дизайн:** открытое одноцентровое наблюдательное когортное исследование.

**Материалы и методы.** В исследование вошли 43 пациента в возрасте от 4,5 до 17,5 года с ЮИА и ассоциированным ревматоидным увеитом, резистентными к базисной терапии. Все дети нуждались в назначении генно-инженерных биологических препаратов (ГИБП). В качестве примера эффективности адалимумаба в лечении ЮИА с увеитом также приведено подробное описание клинического случая.

**Результаты.** В ходе проведенного оригинального исследования у пациентов с ЮИА-ассоциированным увеитом, рефрактерным к базисной терапии, выявлен ряд закономерностей: преобладание девочек, раннее начало заболевания, олигоартикулярный и полиартикулярный серонегативный по ревматоидному фактору варианты ЮИА, позитивность по антинуклеарному фактору (АНФ). Эти закономерности в целом соответствуют данным проанализированной литературы. Приведенный клинический пример также отражает полученные результаты. При анализе клинического случая показано, что ремиссия увеита, купирование активного полиартрита, улучшение клинико-лабораторных и инструментальных показателей у пациентки были достигнуты на фоне применения адалимумаба.

**Заключение.** Ранняя манифестация заболевания, женский пол, олигоартикулярный и полиартикулярный варианты ЮИА, позитивность по АНФ являются факторами риска развития увеита. Адалимумаб — наиболее эффективный препарат для лечения ЮИА-ассоциированного увеита. Присоединение увеита, как правило, требует инициации генно-инженерной биологической терапии, о чем свидетельствуют проведенное исследование и клинический пример.

**Ключевые слова:** адалимумаб, ювенильный идиопатический артрит, ревматоидный увеит.

**Вклад авторов:** Атабаева М.В. — обзор публикаций по теме статьи, отбор материала для исследования, разбор клинического случая, написание текста рукописи; Барановская Е.В., Бербенюк А.П., Попова Е.Ю. — отбор материала для исследования, обработка, анализ и интерпретация данных; Афонина Е.Ю. — обследование, лечение и выбор пациентки для разбора клинического случая; Жолобова Е.С. — проверка критически важного содержания, утверждение рукописи для публикации.

**Конфликт интересов:** авторы заявляют об отсутствии возможных конфликтов интересов.

**Для цитирования:** Атабаева М.В., Барановская Е.В., Бербенюк А.П., Попова Е.Ю., Афонина Е.Ю., Жолобова Е.С. Адалимумаб в терапии увеита, ассоциированного с ювенильным идиопатическим артритом. Доктор.Ру. 2022; 21(3): 22–27. DOI: 10.31550/1727-2378-2022-21-3-22-27



# Adalimumab in the Therapy of JIA-Associated Uveitis

M.V. Atabaeva, E.V. Baranovskaya, A.P. Berbenyuk, E.Yu. Popova, E.Yu. Afonina, E.S. Zholobova

I.M. Sechenov First Moscow State Medical University (Sechenov University) (a Federal Government Autonomous Educational Institution of Higher Education), Russian Federation Ministry of Health; 8 Trubetskaya St., Bldg. 2, Moscow, Russian Federation 119991

## ABSTRACT

**Study Objective:** To identify the risk factors of uveitis associated with juvenile idiopathic arthritis (JIA), and to demonstrate the efficacy of Adalimumab in the management of refractory JIA-associated uveitis.

**Study Design:** Open single-site observational cohort study.

**Materials and Methods.** The study enrolled 43 patients aged 4.5 to 17.5 years old with JIA and associated rheumatoid uveitis refractory to baseline therapy. All children required genetically engineered biologic drugs (GEBDs). A detailed case report is presented to support the efficacy of Adalimumab in the management of JIA with uveitis.

**Study Results.** During the original study, patients with JIA-associated uveitis refractory to baseline therapy demonstrated a number of patterns: predominantly girls, early onset, oligoarticular and polyarticular JIA seronegative for rheumatoid factor, positive antinuclear factor (ANF). These patterns correlate with the data from reviewed literature sources. The case report also reveals the results. In the case report analysis, it is demonstrated that uveitis remission, active polyarthritis arrest, improved clinical, laboratory and instrumental values in the female patient were achieved with Adalimumab therapy.

Атабаева Макка Вахаевна — аспирант кафедры детских болезней Клинического института детского здоровья имени Н.Ф. Филатова ФГАОУ ВО Первый МГМУ им. И.М. Сеченова Минздрава России (Сеченовский Университет). 119991, Россия, г. Москва, ул. Трубецкая, д. 8, стр. 2. E-mail: makka\_atabaeva@mail.ru

Барановская Елизавета Владимировна — студентка Международной школы «Медицина будущего» ФГАОУ ВО Первый МГМУ им. И.М. Сеченова Минздрава России (Сеченовский Университет). 119991, Россия, г. Москва, ул. Трубецкая, д. 8, стр. 2. E-mail: zholobova\_1959@mail.ru

Бербенюк Анна Петровна — студентка Международной школы «Медицина будущего» ФГАОУ ВО Первый МГМУ им. И.М. Сеченова Минздрава России (Сеченовский Университет). 119991, Россия, г. Москва, ул. Трубецкая, д. 8, стр. 2. <https://orcid.org/0000-0002-6579-3772>. E-mail: zholobova\_1959@mail.ru

(Окончание на с. 23.)

**Conclusion.** Early manifestations, female sex, oligoarticular and polyarticular JIA, ANF positivity are the risk factors for uveitis. Adalimumab is the most efficient drug for the management of JIA-associated uveitis. Concurrent uveitis usually requires genetically engineered biologic therapy, as evidenced by the study and case report.

**Keywords:** Adalimumab, juvenile idiopathic arthritis, rheumatoid uveitis.

**Contributions:** Atabayeva, M.V. — thematic publications reviewing, selection of material for study, case description, text of the article; Baranovskaya, E.V., Berbenyuk, A.P., Popova, E.Yu. — selection of material for study, processing, analysis and interpretation of data; Afonina, E.Yu. — management and selection of the patient for a case report; Zholobova, E.S. — review of critically important material, approval of the manuscript for publication.

**Conflict of interest:** The authors declare that they do not have any conflict of interests.

**For citation:** Atabayeva M.V., Baranovskaya E.V., Berbenyuk A.P., Popova E.Yu., Afonina E.Yu., Zholobova E.S. Adalimumab in the Therapy of JIA-Associated Uveitis. Doctor.Ru. 2022; 21(3): 22–27. (in Russian). DOI: 10.31550/1727-2378-2022-21-3-22-27

## ВВЕДЕНИЕ

Ювенильный идиопатический артрит (ЮИА) — наиболее распространенная группа ревматологических заболеваний, развивающихся у детей в возрасте до 16 лет. ЮИА представляет собой хроническое иммуновоспалительное заболевание, протекающее с поражением суставов и, в некоторых случаях, с развитием увеита. Увеит — это воспаление сосудистого тракта глаза различной этиологии, локализации и степени тяжести. По локализации выделяют передние, задние, периферические увеиты, а также панувеиты; по течению — острые, подострые, хронические (рецидивирующие или вялотекущие), по поражению — односторонние и двусторонние, по этиологии — экзогенные и эндогенные, по характеру инфильтрации — гранулематозные и негранулематозные [1].

Увеит при ЮИА характеризуется несколькими клиническими формами, чаще при ЮИА наблюдается хронический передний увеит. Формы увеита могут зависеть от типа артрита, пола, возраста и других факторов. Увеиту свойственно тяжелое течение с развитием осложнений, которые могут привести к снижению остроты зрения, а также к слепоте при отсутствии своевременного лечения [1].

**Цель исследования:** выявить факторы риска развития увеита, ассоциированного с ЮИА, и продемонстрировать эффективность адалимумаба в лечении рефрактерного ЮИА-увеита.

## МАТЕРИАЛЫ И МЕТОДЫ

В открытое одноцентровое обсервационное когортное исследование вошли 43 пациента в возрасте от 4,5 до 17,5 года с ЮИА и ассоциированным ревматоидным увеитом, резистентными к базисной терапии. Все дети нуждались в назначении генно-инженерных биологических препаратов (ГИБП).

Исследование проводилось в Университетской детской клинической больницы ФГАОУ ВО Первый МГМУ им. И.М. Сеченова Минздрава России (Сеченовский Университет) в 2021 г.

Статистические методы: для описания качественных данных использованы процентное соотношение и критерий  $\chi^2$ , для количественных данных — Me (Q1, Q3) с предшествующим тестом Шапиро — Уилка.

В качестве примера эффективности адалимумаба в лечении ЮИА с увеитом также приведено подробное описание клинического случая.

## РЕЗУЛЬТАТЫ

Средний возраст детей на момент проведения исследования составлял 11,7 года (IQR: 7,2; 14,3 года), девочек было 29 (67,5%), мальчиков — 14 (32,5%). Олигоартикулярный вариант ЮИА выявлен у 27 (62,8%) пациентов, отрицательный по ревматоидному фактору (РФ) полиартикулярный — у 13 (30,2%); у 2 (4,7%) детей диагностирован энтезит-артрит, у 1 (2,3%) — псориатический артрит. Дебют ЮИА приходился в среднем на возраст 2,6 года (IQR: 1,6; 4,4 года), распределение по возрасту представлено в таблице.

Дебют с суставного синдрома отмечался у 36 (83,7%) больных, увеит в дебюте заболевания — у 4 (9,3%), одновременное поражение суставов и глаз — у 3 (7,0%) детей.

Хотя среди 32 (74,4%) пациентов с двусторонним увеитом были преимущественно девочки (n = 22), при представленном в когорте соотношении по полу (девочки : мальчики — 2,1 : 1) статистически значимая корреляция между полом и вовлечением в процесс обоих глаз не найдена (R = 0,04) (рис. 1).

Положительный антинуклеарный фактор (АНФ) выявлен у 32 (74,4%) пациентов без статистически значимой корреляции между полом и положительностью по АНФ (R = 0,066) (рис. 2).

### Таблица / Table

**Возраст пациентов на момент манифестации ювенильного идиопатического артрита (n = 43)**  
Age of patients when manifestations of juvenile idiopathic arthritis appeared (n = 43)

Возраст, годы	Количество пациентов, n (%)
До 1	3 (7,0)
> 1–2	13 (30,2)
> 2–5	20 (46,5)
> 5–11	6 (14,0)
> 11–18	1 (2,3)

Попова Екатерина Юрьевна — студентка Международной школы «Медицина будущего» ФГАОУ ВО Первый МГМУ им. И.М. Сеченова Минздрава России (Сеченовский Университет). 119991, Россия, г. Москва, ул. Трубецкая, д. 8, стр. 2. <https://orcid.org/0000-0002-3555-4113>. E-mail: zholobova\_1959@mail.ru

Афонина Елена Юрьевна — врач детского ревматологического отделения Клинического института детского здоровья имени Н.Ф. Филатова ФГАОУ ВО Первый МГМУ им. И.М. Сеченова Минздрава России (Сеченовский Университет). 119992, Россия, г. Москва, ул. Большая Пироговская, д. 19, стр. 1. E-mail: lenaf23@mail.ru

Жолобова Елена Спартаковна (автор для переписки) — д. м. н., профессор кафедры детских болезней Клинического института детского здоровья имени Н.Ф. Филатова ФГАОУ ВО Первый МГМУ им. И.М. Сеченова Минздрава России (Сеченовский Университет). 119992, Россия, г. Москва, ул. Большая Пироговская, д. 19, стр. 1. <https://orcid.org/0000-0002-2835-2839>. E-mail: zholobova\_1959@mail.ru (Окончание. Начало см. на с. 22.)

Рис. 1. Характеристика увеита в группах по полу и по степени вовлечения глаз, n  
Fig. 1. Characteristics of uveitis in groups based on age and eye involvement, n

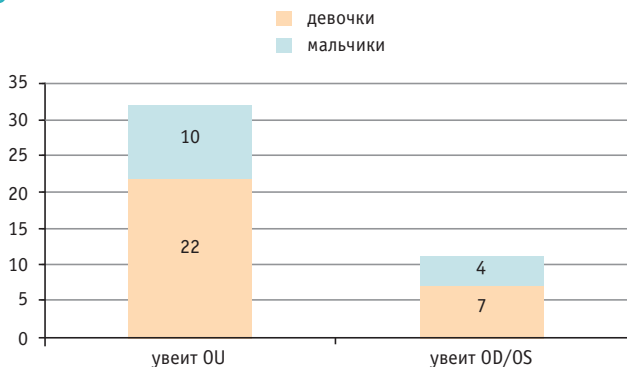
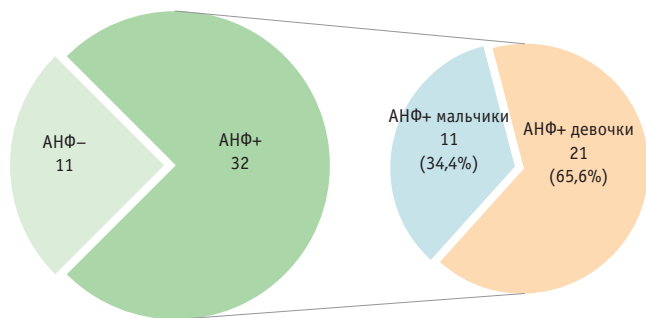


Рис. 2. Структура когорты по отношению к антиядерному фактору (АНФ)  
Fig. 2. Cohort structure based on antinuclear factor



Время от начала заболевания до начала терапии ГИБП составило 14,6 месяца. Большинству детей (n = 39) в качестве препарата первой линии был назначен адалимумаб, один пациент в качестве препарата первой линии получал абатацепт, трое — этанерцепт.

Как пример эффективности адалимумаба в лечении ЮИА с увеитом приводим клинический случай одной из участниц исследования.

### Клинический случай

*Пациентка И.Х.* наблюдается в детском ревматологическом отделении № 1 Клинического института детского здоровья имени Н.Ф. Филатова ФГАОУ ВО Первый МГМУ им. И.М. Сеченова Минздрава России (Сеченовский Университет) с апреля 2010 г. с диагнозом: *Ювенильный идиопатический артрит, суставная форма, полиартикулярный вариант, серонегативный по РФ, АНФ-позитивный, рентгенологическая стадия 2, OS Ревматоидный увеит.*

**Анамнез заболевания:** больна с июня 2009 г., когда после перенесенной ОРВИ, сопровождавшейся лихорадкой до 38°C и кашлем, впервые было отмечено припухание левого голеностопного сустава. В ЦРБ по месту жительства предполагали травму, и на 1 неделю был наложен гипс, назначен пенициллин в/м, НПВП внутрь и местно, а также перорально азитромицин на 5 дней без выраженного положительного эффекта.

На рентгенограмме стоп от 9 июня 2009 г. изменения в костной ткани не определялись, ростковые зоны выражены равномерно, конгруэнтность сохранена.

Через 2 недели после припухания сустава появились хромота, болезненность при пальпации сустава. В анализе крови от 03.08.2009 г. отмечено повышение уровня СРБ (+++), РФ — 14 МЕ/мл. На рентгенограмме голеностопных суставов от 25.09.2009 г. выявлены признаки артрита левого голеностопного сустава.

С января 2010 г. возникли утренняя скованность в левом голеностопном суставе, дизурические явления (частое мочеиспускание маленькими порциями).

Впервые больная госпитализирована в Клинический институт детского здоровья им. Н.Ф. Филатова в апреле 2010 г. В клинической картине, помимо поражения голеностопных суставов, имел место артрит правого коленного сустава, левого грудино-ключичного сочленения. При обследовании выявлены умеренная гуморальная активность, лейкоцитоз до  $10 \times 10^9/\text{л}$ , СОЭ до 31 мм/ч, обнаружены хламидийная и микоплазменная инфекции, по поводу чего был назначен курс антибактериальной терапии макролидами.

Ретроспективно можно предположить, что у девочки заболевание дебютировало как неполный синдром Рейтера. Однако длительность заболевания, вовлечение новых суставов, высокая лабораторная активность, а также недостаточная эффективность антибактериальной терапии свидетельствовали в пользу диагноза ЮИА.

При УЗИ суставов обнаружено большое количество жидкости в правом коленном суставе, минимальное количество — в левом грудино-ключичном. Выставлен диагноз: *ЮИА, суставная форма.* С учетом выраженности суставного синдрома, высокой лабораторной активности проведена пульс-терапия метилпреднизолоном, в качестве средства базисной терапии назначен сульфасалазин в дозе 500 мг/сут.

На фоне проводимого лечения вырос объем движения в голеностопном суставе, однако в дальнейшем в процесс вовлеклись другие суставы: правые голеностопный и лучезапястный, мелкие суставы кистей.

При поступлении в марте 2011 г. у девочки сохранялись экссудативно-пролиферативные изменения в левом грудино-ключичном суставе, небольшая отечность и ограничение движения в правом лучезапястном суставе, болезненность, ограничение движения во 2, 3 пальце правой кисти, хруст при пассивном движении в левом коленном суставе, деформация правого коленного сустава, ограничение движения и припухлость левого голеностопного сустава, нарушение походки. СОЭ — 20 мм/ч. К терапии добавлен метотрексат в дозе 7,5 мг/нед. На фоне комбинированной терапии метотрексатом и сульфасалазином отмечалось улучшение.

При поступлении в ноябре 2011 г. у пациентки наблюдались клинически ограничение внутренней ротации в тазобедренных суставах, небольшое ограничение движения в коленном, левом лучезапястном и локтевом суставах. Сохранялась припухлость в области левого грудино-ключичного сочленения, СОЭ — 12 мм/ч. В феврале 2012 г. доза метотрексата была повышена до 8,75 мг/нед (10 мг/м<sup>2</sup>). После выписки состояние улучшилось. Боли в суставах не беспокоили. Показатели крови оставались в пределах нормы.

В апреле 2014 г. во время госпитализации у больной диагностирован ревматоидный увеит левого глаза, обострение. Проведен курс местной терапии дексаметазоном, НПВП. Доза метотрексата повышена до 12,5 мг/нед. Отмечались нарушение осанки, небольшая асимметрия плеч, лопаток, таза. Походка не нарушена. В коленных и голеностопных суставах изменения носили пролиферативный характер.

Энтезопатии при пальпации остей подвздошных костей. Проба Отта — 4 см, Шоффара — 5 см, до пола руками доставала. Свободно приседала на пятки.

После выписки состояние оставалось стабильным, артралгии не беспокоили. С января 2014 г. метотрексат пациентка не получала в течение месяца, при госпитализации в феврале 2014 г. наблюдались суставной синдром в виде остаточных пролиферативных изменений в голеностопных и коленных суставах, ревматоидный увеит в стадии ремиссии; лабораторная активность низкая. Рекомендовано возобновление терапии метотрексатом в дозе 12,5 мг/нед, однако по месту жительства ребенок получал 10 мг/нед, контроль увеита не проводился, так как родители считали, что диагноз снят.

При госпитализации в апреле 2015 г. отмечались нарушение осанки, небольшая асимметрия плеч, лопаток, таза. Походка не нарушена. В коленных и голеностопных суставах изменения минимальные, носят пролиферативный характер, остро воспалительных изменений в суставах не было. СОЭ — 8 мм/ч. При проведении ЭГДС с биопсией от 23.04.2015 г. выявлены рефлюкс-эзофагит 1-й степени, кардиоэзофагеальный пролапс, антральный гастрит, бульбит, НР-тест (+++). Консультирована офтальмологом в НИИЦ глазных болезней им. Гельмгольца — рецидив ревматоидного увеита левого глаза, субактивный. Рекомендована местная терапия в левый глаз в виде капель топическими глюкокортикоидами (дексаметазон-лонг по 1 капле 3 раза в день) и НПВП.

При госпитализации в марте 2017 г. у девочки имел место суставной синдром в виде сгибательной контрактуры в правом локтевом суставе. Тугоподвижность (сгибание) в 3, 4 пальцах обеих кистей при общей гипермобильности в суставах. Пастозность, болезненность при движениях с ограничением подвижности в левом голеностопном суставе. СОЭ — 16 мм/ч, АНФ — 1 : 320, IgA — 1,62, IgM — 0,93, IgG — 12,34.

На ЭхоКГ: перикард «слоистый», остальные показатели в норме. При рентгенографии органов грудной клетки патология не найдена. При рентгенографии голеностопного сустава видимые кости поротичны (больше слева), кости предплюсны (таранная, пяточная) — кистовидный остеопороз. Незначительная асимметрия суставных щелей (сужение слева), суставные поверхности четкие.

На МРТ левого коленного сустава передняя крестовидная связка разволокнена. Контуры неровные. Задняя крестовидная связка ангулирована. Коллатеральные связки без особенностей, в суставной сумке и супрапателлярном завороте жидкость негеморрагического характера в нормальном количестве, пателлофemorальный сустав и проксимальное межберцовое сочленение без особенностей.

С учетом рецидивирующего характера увеита, прогрессирования суставного синдрома, появления контрактуры в правом локтевом суставе, кистовидного остеопороза суставов, по результатам рентгенографии, с 31.03.2017 г. инициирована терапия адалимумабом (40 мг/0,4 мл) в дозе 40 мг 1 раз в 2 недели подкожно, терапию метотрексатом продолжили.

При госпитализации в ноябре 2017 г. диагноз: *Ювенильный ревматоидный артрит, суставная форма, полиартикулярный вариант, серонегативный по РФ, рентгенологически 2–3-я стадия, степень активности 2-1, НФ 2. OS Ревматоидный увеит, субактивный.*

По данным ЭГДС: хиатальная грыжа 3 ст.; антральный гастрит (в анамнезе — эрозивный гастрит); острые язвы луковицы двенадцатиперстной кишки, дуоденит; недостаточность кардии; кардио-эзофагеальный пролапс. Получала

эрадикационную терапию (амоксциллин + кларитромицин + висмута трикалия дицитрат по 1 таблетке 2 раза в сутки), антациды. Суставной статус — без динамики, СОЭ — 13 мм/ч. При консультации окулиста данные об обострении увеита отсутствовали.

В дальнейшем девочка госпитализировалась 2 раза в год, сохранялись минимальные пролиферативные изменения в суставах в виде ограничения крайнего разгибания в правом локтевом суставе, объем движений в пальцах вырос, могла сжимать пальцы в кулак, отмечались небольшие пролиферативные изменения в голеностопных суставах.

При последней госпитализации в ноябре 2020 г. сохранялись нарушение осанки, минимальная сгибательная контрактура в правом локтевом суставе, вырос объем движений в голеностопных и межфаланговых суставах пальцев кистей. В анализах крови уровень гемоглобина — 113 г/л; тромбоциты —  $239 \times 10^9$ /л; лейкоциты —  $4,6 \times 10^9$ /л; СОЭ — 15 мм/ч, РФ — 12,5 ед/мл (норма — до 20 ед/мл); СРБ — 3 мг/л (норма — до 5 мг/л), АНФ (Her2) — 1 : 320; АНФ (Her2), тип свечения: гранулярный (++).

МРТ правого локтевого сустава от 12.11.2020 г.: признаки минимального синовита правого локтевого сустава.

ЭГДС от 16.11.2020 г.: гастрит антрального отдела, *Helicobacter pylori* — слабо-положительно (+).

Консультация окулиста от 11.11.2020 г.: данных об активности увеита не было.

Рекомендовано продолжить терапию адалимумабом 40 мг 1 раз в 2 недели, метотрексатом для парентерального введения 12,5 мг 1 раз в неделю в фиксированный день недели. Фолиевая кислота — по 1 таблетке по 0,001 г в сутки ежедневно за исключением дня приема метотрексата, висмута трикалия дицитрат — 240 мг 2 раза на 6 недель.

Таким образом, с момента верификации диагноза в апреле 2010 г. пациентка получала базисную терапию сульфасалазином в дозе 500 мг/сут. В марте 2011 г. в связи с недостаточным эффектом от лечения сульфасалазином к терапии был добавлен метотрексат в дозе 7,5 мг/нед с последующим увеличением дозы соответственно течению заболевания и росту организма. С апреля 2017 г. из-за сохранения суставного синдрома, лабораторной активности и присоединившегося увеита принято решение инициировать терапию ГИБП адалимумабом.

В настоящее время девочка получает адалимумаб в дозе 40 мг 1 раз в 2 недели, метотрексат — в дозе 12,5 мг/нед, фолиевую кислоту — 1 мг. Обострений суставного синдрома и увеита нет.

## ОБСУЖДЕНИЕ

В ходе проведенного исследования у 43 детей с ЮИА-ассоциированным увеитом, рефрактерным к базисной терапии, выявлен ряд закономерностей: преобладание девочек, раннее начало заболевания, олигоартикулярный и полиартикулярный серонегативный по РФ варианты ЮИА, позитивность по АНФ. Приведенный клинический пример также соответствует полученным результатам.

Особенностью случая является дебют заболевания, который протекал по типу неполного синдрома Рейтера с артритом и дизурией, а также с подтвержденным инфицированием хламидией и микоплазмой, однако антибактериальная терапия в сочетании с НПВП была неэффективной, в процесс вовлекались новые суставы, отмечалась высокая активность заболевания, что позволило изменить диагноз на ЮИА, полиартрит и начать базисную терапию сульфасалазином, затем комбинацией сульфасалазина с метотрексатом.

Присоединение ревматоидного увеита и недостаточный эффект от базисной терапии потребовали инициации лечения ГИБП. Применение адалимумаба в описываемом случае оказалось успешным в течение 4 лет. После первого использования адалимумаба нормализовались лабораторные показатели, улучшился суставной статус, отмечалась ремиссия увеита.

Особенностью случая является также сопутствующее заболевание — эрозивный гастрит в анамнезе, НР-ассоциированный.

В литературе обсуждаются различные предрасполагающие факторы развития увеита при ЮИА, однако единого мнения на сегодняшний день не существует. По данным мировой литературы, осложнение ЮИА в виде увеита преимущественно развивается у девочек с ранней манифестацией заболевания в виде олигоартрита и положительным АНФ [2].

Кроме того, имеют значение географическое расположение и этническая принадлежность. У представителей европеоидной расы и лиц, проживающих на территориях ближе к Северному полюсу, частота увеита выше, чем у этнических групп и населения, расположившихся в районе экватора [3], хотя не исключено, что более высокая частота выявления данного осложнения связана с очевидно большими возможностями медицины в развитых государствах Америки, Европы и в странах Скандинавии [4].

За время проспективного наблюдения за 435 детьми с разными вариантами ЮИА в странах Северной Европы на протяжении в среднем 96 месяцев у 80 (18,4%) из них развился увеит, в том числе у 5 (35,7%) из 14 при ювенильном псориатическом артрите, у 18 (22,5%) из 80 при серонегативном по РФ полиартикулярном варианте ЮИА, у 16 (20,5%) из 78 при распространяющемся олигоартрикулярном варианте, у 25 (19,1%) из 131 при персистирующем олигоартрикулярном, у 12 (19,0%) из 63 при недифференцированном артрите и у 4 (8,3%) из 48 при энтезит-ассоциированном. Увеит не был зарегистрирован ни у одного больного из 18 с системным вариантом и 4 с полиартикулярным серопозитивным по РФ ЮИА [4].

В Москве, по данным регистра, увеит зафиксирован у 117 (11%) из 1064 пациентов с ЮИА. Среди всех больных с увеитом 63 были с олигоартрикулярным вариантом ЮИА, 40 — с полиартикулярным серонегативным вариантом ЮИА, 9 — с недифференцированным вариантом ЮИА и двое — с энтезит-ассоциированным вариантом ЮИА, 3 пациента дебютировали с признаками системной формы ЮИА [5].

Для ревматоидного увеита характерно тяжелое течение с развитием таких осложнений, как катаракта, глаукома, кератопатия, снижение остроты зрения вплоть до слепоты при отсутствии своевременной адекватной терапии. В настоящее время для лечения ювенильного артрита с увеитом используются болезнь-модифицирующие противоревматические препараты — метотрексат, циклоспорин, сульфасалазин, азатиоприн, микофенолата мофетил. Наиболее широко применяется метотрексат в дозе 10–15 мг/м<sup>2</sup> в сочетании с топической терапией, включающей глюкокортикоиды в виде капель в глаза. Эффективность такого лечения увеитов достигает 73% [6].

По сведениям других авторов, эффективность базисной противоревматической терапии существенно ниже [7]. По данным Московского регистра, базисную противовос-

палительную терапию получают 85,5% пациентов с ЮИА и увеитом, из них у 97% препаратом базисной терапии является метотрексат [5].

Существенное улучшение в прогнозе ювенильного артрита с увеитом связано с появлением в детской ревматологической практике ГИБП. По данным различных авторов, инфликсимаб эффективен у 43–70% больных [8], однако он не имеет зарегистрированного разрешения для использования у детей с ЮИА и назначается редко, во второй линии, off label. Эффективность тоцилизумаба, по результатам исследования, составляет 47% [7].

Самый действенный в настоящее время препарат для терапии ревматоидного увеита — это адалимумаб [9]. Адалимумаб — единственный ингибитор ФНО- $\alpha$ , одобренный Управлением по санитарному надзору за качеством пищевых продуктов и медикаментов США для лечения неинфекционных увеитов [10].

В британском исследовании SYCAMOREA A.V. Ramanap и соавт. [11] сравнили эффективность двух режимов терапии ЮИА с увеитом. В одной группе дети получали адалимумаб в комбинации с метотрексатом, во второй проводилась монотерапия метотрексатом. В исследование были включены 90 детей с активным увеитом в возрасте от 2 до 18 лет, которые получали терапию метотрексатом не менее 12 недель.

На протяжении 18 месяцев пациенты продолжали получать метотрексат в терапевтической дозе, при этом одна группа детей дополнительно к метотрексату получала адалимумаб, а другая — плацебо.

Окончательный анализ результатов исследования показал больший эффект от лечения комбинацией адалимумаба и метотрексата.

В отечественной литературе также приведены данные о высокой эффективности и безопасности адалимумаба при лечении детей с ЮИА и увеитом [12], а также предпочтения выбора адалимумаба в терапии как первой, так и последующих линий ГИБП у детей с ЮИА и увеитом [13].


## ЗАКЛЮЧЕНИЕ

Факторы риска развития увеита на фоне ювенильного идиопатического артрита (ЮИА) — женский пол, олигоартрикулярный и полиартикулярный серонегативный по ревматоидному фактору варианты ЮИА, положительный антинуклеарный фактор (АНФ). Эти особенности могут стать аргументами в пользу более раннего начала биологической терапии в случае неэффективности традиционного лечения.

Наиболее действенным средством терапии ювенильного артрита с увеитом на сегодняшний день является адалимумаб, эффективность которого в сочетании с метотрексатом достигает 74%.

Ранняя диагностика и назначение адекватной терапии предотвращают прогрессирование заболевания и присоединение осложнений, улучшают прогноз. Описанный клинический случай демонстрирует эффективность адалимумаба при ЮИА с ревматоидным увеитом, а также является наглядным примером того, что необходимо своевременно инициировать терапию генно-инженерными биологическими препаратами при неэффективности базисных противоревматических препаратов.

## ЛИТЕРАТУРА / REFERENCES

1. Катаргина Л.А., Архипова Л.Т. Увеиты: патогенетическая иммуносупрессивная терапия. Тверь: ООО «Издательство "Триада"»; 2004. 100 с. [Katargina L.A., Arkhipova L.T. Uveitis: pathogenetic immunosuppressive therapy. Tver: Triada Publishing House LLC; 2004. 100 p. (in Russian)]
2. Ядыкина Е.В., Дроздова Е.А., Ивановская Е.А. Предрасполагающие факторы риска развития увеита при ювенильном идиопатическом артрите. Медицинский вестник Башкортостана. 2014; 9(2): 190–3. [Yadykina E.V., Drozdova E.A., Ivanovskaya E.A. Predisposing risk factors for the development of uveitis related to juvenile idiopathic arthritis. Bashkortostan Medical Journal. 2014; 9(2): 190–3. (in Russian)]
3. Галстян Л.А., Жолобова Е.С., Чебышева С.Н. и др. Увеит, ассоциированный с ювенильным идиопатическим артритом. Российский вестник перинатологии и педиатрии. 2019; 64(2): 30–7. [Galstyan L.A., Zholobova E.S., Chebysheva S.N. et al. Uveitis associated with juvenile idiopathic arthritis. Russian Bulletin of Perinatology and Pediatrics. 2019; 64(2): 30–7. (in Russian)]. DOI: 10.21508/1027-4065-2019-64-2-30-37
4. Nordal E., Rypdal V., Christoffersen T. et al. Incidence and predictors of uveitis in juvenile idiopathic arthritis in a Nordic long-term cohort study. *Pediatr. Rheumatol. Online J.* 2017; 15(1): 66. DOI: 10.1186/s12969-017-0195-8
5. Севостьянов В.К., Давыдов А.О., Новиков А.С. и др. Анализ увеита, ассоциированного с ювенильным идиопатическим артритом, по данным московского городского регистра детей с ревматическими заболеваниями. Вопросы практической педиатрии. 2020; 15(4): 86–90. [Sevostyanov V.K., Davydov A.O., Novikov A.S. et al. Analysis of uveitis associated with juvenile idiopathic arthritis using the data from the Moscow city register of children with rheumatic diseases. *Clinical Practice in Pediatrics.* 2020; 15(4): 86–90. (in Russian)]. DOI: 10.20953/1817-7646-2020-4-86-90
6. Simonini G., Paudyal P., Jones G.T. et al. Current evidence of methotrexate efficacy in childhood chronic uveitis: a systematic review and meta-analysis approach. *Rheumatology (Oxford).* 2013; 52: 825–31. DOI: 10.1093/rheumatology/kes186
7. Sen E.S., Ramanan A.V. Juvenile idiopathic arthritis associated uveitis. *Clin. Immunol.* 2020; 211: 108322. DOI: 10.1016/j.clim.2019.108322
8. Simonini G., Druce K., Cimaz R. et al. Current evidence of anti-tumor necrosis factor  $\alpha$  treatment efficacy in childhood chronic uveitis: a systematic review and meta-analysis approach of individual drugs. *Arthritis Care Res. (Hoboken).* 2014; 66(7): 1073–84. DOI: 10.1002/acr.22214
9. Ramanan A.V., Dick A.D., Jones A.P. et al. A phase II trial protocol of Tocilizumab in anti-TNF refractory patients with JIA-associated uveitis (the APTITUDE trial). *BMC Rheumatol.* 2018; 2: 4. DOI: 10.1186/s41927-018-0010-2
10. La Mattina K.C., Goldstein D.A. Adalimumab for the treatment of uveitis. *Expert. Rev. Clin. Immunol.* 2017; 13(3): 181–8. DOI: 10.1080/1744666X.2017.1288097
11. Ramanan A.V., Dick A.D., Jones A.P. et al. Adalimumab plus methotrexate for uveitis in juvenile idiopathic arthritis. *N. Engl. J. Med.* 2017; 376(17): 1637–46. DOI: 10.1056/NEJMoa1614160
12. Алексеева Е.И., Митенко Е.В., Валиева С.И. и др. Эффективность и безопасность терапии адалимумабом у детей с ювенильным идиопатическим артритом и увеитом. Вопросы современной педиатрии. 2012; 11(1): 111–18. [Alexeeva E.I., Mitenko E.V., Valieva S.I. et al. Efficacy and safety of pediatric juvenile idiopathic arthritis and uveitis treatment with adalimumab. *Current Pediatrics.* 2012; 11(1): 111–18. (in Russian)]. DOI: 10.15690/vsp.v11i1.141
13. Жолобова Е.С., Игнатова А.К., Сейланова Н.Г. и др. Выбор и переключение генно-инженерных биологических препаратов в лечении ювенильного артрита. Педиатрия. 2018; 97(3): 52–61. [Zholobova E.S., Ignatova A.K., Seilanova N.G. et al. Selection and switching of genetically engineered biological agents in treatment of juvenile arthritis. *Pediatria.* 2018; 97(3): 52–61. (in Russian)]. DOI: 10.24110/0031-403X-2018-97-3-52-61 

Поступила / Received: 12.10.2021

Принята к публикации / Accepted: 18.10.2021