Капсульная эндоскопия как скрининговая методика обследования желудочно-кишечного тракта в амбулаторных условиях. Модель референс-центров

П. Л. Щербаков

Федеральный научно-клинический центр физико-химической медицины Федерального медико-биологического агентства, г. Москва

Цель статьи: показать значение видеокапсульной эндоскопии как высокоинформативного диагностического метода изучения состояния слизистой оболочки желудочно-кишечного тракта (ЖКТ).

Основные положения. Метод видеокапсульной эндоскопии позволяет, обеспечивая высокое качество жизни, проводить визуальный осмотр всех отделов ЖКТ с последующим анализом полученных данных. Выполнение анализа и выдача результатов исследования могут быть отсроченными и (или) удаленными от пациента и проводиться в референс-центрах, в то время как само исследование возможно в любом медицинском учреждении (стационар, поликлиника, фельдшерско-акушерский пункт и пр.).

Заключение. Оценка состояния слизистой оболочки ЖКТ с помощью капсульной видеоэндоскопии является высокоинформативным и технически достаточно простым исследованием, позволяющим сохранять высокое качество жизни пациентов. Проведение такого исследования возможно в любом месте независимо от удаленности от экспертных центров по расшифровке полученных данных.

Ключевые слова: видеокапсула, слизистая оболочка, желудочно-кишечный тракт, референс-центр.

Capsule Endoscopy as Screening Method for Examining Gastrointestinal Tract in Outpatient Settings: Model of Reference Centers

P. L. Shcherbakov

Federal Research and Clinical Center of Physical and Chemical Medicine, Federal Medical and Biological Agency, Moscow

Purpose of the Paper: To show the value of video capsule endoscopy as a highly informative method for examining gastrointestinal (GI) mucosa.

Key Points: Video capsule endoscopy allows visual examination of the entire GI tract with subsequent data analysis, while ensuring the high quality of life. The analysis and the interpretation of the results may be delayed and/or remote from the patient and may take place in reference centers. The examination itself is possible in any medical facility (hospital, outpatient clinic, rural health post, etc.).

Conclusion: The evaluation of GI mucosa by video capsule endoscopy is highly informative and relatively simple from the technical point of view; it also ensures the high quality of life. This examination can be done in any place, irrespective of its remoteness from expert centers that interpret the obtained data.

Keywords: video capsule, mucosa, gastrointestinal tract, reference center.

С момента своего появления до настоящего времени эндоскопическая капсула непрерывно совершенствовалась, накапливался опыт ее применения в клинической практике. На сегодняшний день видеокапсульная эндоскопия является единственным неинвазивным и высокоинформативным методом исследования ЖКТ, преимущественно тонкой кишки. Она позволяет выявить патологические изменения, локализованные в любом отделе кишечника [3].

ПОКАЗАНИЯ И ПРОТИВОПОКАЗАНИЯ К ПРИМЕНЕНИЮ КАПСУЛЬНОЙ ЭНДОСКОПИИ

В нескольких крупных эндоскопических центрах России накоплен многолетний опыт по ведению пациентов с патологией тонкой кишки и разработаны рекомендации по применению у таких больных видеокапсульной энтероскопии [1].

Показания к использованию капсульной энтероскопии. Поводом для выполнения капсульной энтероскопии является любое подозрение на органическое заболевание тонкой кишки, наиболее частыми показаниями к назначению исследования служат:

1) скрытое желудочно-кишечное кровотечение;
2) подозрение на болезнь Крона с поражением тонкой кишки;
3) подозрение на опухоль тонкой кишки и наблюдение за больными с наследственными синдромами полипозов;
4) клиническое подозрение на синдром мальабсорбции, обусловленный органическим поражением тонкой кишки (например, целиакией), а также синдром мальабсорбции, не поддающийся лечению.

Противопоказаниями к выполнению капсульной энтероскопии являются:

1) клиническая картина и (или) результаты предварительного обследования, свидетельствующие о наличии кишечной непроходимости, стриктур и свищей тонкой кишки;
2) наличие у пациента электрокардиостимулятора или другого имплантированного электромедицинского устройства;
3) нарушение глотания;
4) беременность;
5) планируемая МРТ.

***Щербаков Петр Леонидович** — д. м. н., профессор, руководитель стационара ФГБУ ФНКЦ ФХМ ФМБА России. 119435, г. Москва, ул. Малая Пироговская, д. 1а. E-mail: petersh@rcpcm.org*

РЕКОМЕНДАЦИИ ПО ПРОВЕДЕНИЮ КАПСУЛЬНОЙ ЭНДОСКОПИИ

В 2015 г. в журнале Endoscopy были опубликованы рекомендации Европейского общества гастроинтестинальной эндоскопии (англ. European Society of Gastrointestinal Endoscopy — ESGE) по применению видеокапсульной и баллонно-ассистированной эндоскопии в диагностике и лечении заболеваний тонкой кишки [10].

1. Видеокапсульная эндоскопия является основным обследованием при скрытом источнике желудочно-кишечного кровотечения (англ. obscure gastrointestinal bleeding), особенно после «отрицательных» гастроскопии и колоноскопии.

2. Проведение видеокапсульной эндоскопии показано пациентам с явной клиникой желудочно-кишечного кровотечения, но с неустановленным источником (англ. overt obscure), с целью улучшения диагностики исследование желательно выполнять в первые 14 дней.

3. Повторная рутинная эндоскопия перед проведением видеокапсульной эндоскопии не рекомендована. Однако такое исследование возможно, вопрос о его целесообразности решается в каждом случае индивидуально.

4. У пациентов с положительными результатами видеокапсульной энтероскопии рекомендовано выполнение баллонно-ассистированной энтероскопии с целью подтверждения и возможного лечения патологических изменений, обнаруженных при капсульной энтероскопии.

5. В качестве первой линии обследования пациентов с подозрением на болезнь Крона рекомендована илеоколоноскопия. При ее отрицательных результатах и при условии отсутствия обструктивных симптомов и стенозов таким пациентам показано проведение с диагностической целью видеокапсульной энтероскопии.

У пациентов с обструктивными симптомами стандартная видеокапсульная энтероскопия для изучения проходимости тонкой кишки не рекомендуется. При наличии обструктивных симптомов и/или известном стенозе в первую очередь должна быть выполнена магнитно-резонансная энтерография или КТ.

6. Пациентам с болезнью Крона, установленной по результатам илеоколоноскопии, в первую очередь рекомендовано проведение магнитно-резонансной энтерографии для оценки локализации изменений, а также определения наличия стриктур и экстрапросветных проявлений.

7. При подозрении на целиакию капсульная эндоскопия допустима только у пациентов, которые не хотят или не в состоянии пройти рутинные эндоскопические обследования.

ОСЛОЖНЕНИЯ КАПСУЛЬНОЙ ЭНДОСКОПИИ

Единственным осложнением, связанным с проведением капсульной эндоскопии, является задержка капсулы, которая происходит в 1–2% исследований. Обструкция капсулой просвета кишки в зоне стеноза бывает в 0,75% случаев [2]. Истинной задержкой считается нахождение капсулы в ЖКТ пациента более двух недель [2]. Риск задержки капсулы зависит от показаний к проведению исследования. При обследовании пациентов с кровотечением из неустановленного источника частота этого осложнения составляет 1,5%; при обследовании пациентов с диагностированной болезнью Крона — 5,0%, а с подозрением на болезнь Крона — 1,4%; при опухолях тонкой кишки — 10–25%; при обследовании здоровых лиц — 0% [4–9, 11, 12].

Для определения риска задержки капсулы перед исследованием необходимо тщательно собирать анамнез: выяснять наличие жалоб, характерных для кишечной непроходимости (тошнота, рвота, вздутие живота), а также госпитализаций по поводу кишечной непроходимости. Дополнительные методы исследования (пассаж бария по тонкой кишке, МРТ с контрастированием, КТ) не позволяют в 100% случаев определить возможность задержки капсулы.

В случае возникновения задержки капсулы и развития симптомов кишечной непроходимости в зависимости от конкретной клинической ситуации и материальной обеспеченности должна быть предпринята одна из следующих мер:

- медикаментозная терапия: НПВС, инфликсимаб и другие противовоспалительные препараты (особенно при болезни Крона);
- баллонно-ассистированная энтероскопия с извлечением капсулы;
- хирургическая операция.

ОБЗОР ВИДЕОКАПСУЛ

В настоящее время ESGE рекомендованы к использованию пять видеокапсульных систем:

- PillCam (Medtronic, США — Израиль — Ирландия);
- EndoCapsule (Olympus, Япония);
- CapsoCam (CapsoVision, США);
- MiroCam (IntroMedic, Корея);
- OMOM (Jinshan Science and Technology, Китай).

Видеокапсульные эндоскопические системы состоят из трех основных компонентов: эндоскопической капсулы, записывающего устройства с системой настроек и персонального компьютера с программным обеспечением для просмотра и интерпретации изображений. В большинстве случаев видеоэндоскопические капсульные системы позволяют просматривать получаемые изображения в режиме реального времени в течение всего исследования. Исключением является беспроводная система компании CapsoVision (США): она не генерирует и не передает сигналы, все получаемые изображения сохраняются на микрочипе, встроенном в капсулу CapsoCam [10]. Характеристики капсул представлены в *таблице*.

Эндоскопическая система OMOM. Капсульная эндоскопия постоянно совершенствуется в направлениях увеличения площади обзора слизистой оболочки, улучшения качества получаемых изображений, увеличения времени работы аккумулятора, модернизации программного обеспечения, а также повышения комфорта пациента во время исследования.

Капсульные системы OMOM (*рис. 1*) представляют собой одни из самых маленьких устройств, позволяющих оценивать состояние ЖКТ, при этом они достаточно качественны. В настоящее время существуют два поколения этих систем — OMOM-1 и OMOM-2. В первом случае система капсульной эндоскопии снабжена элегантным жилетом, на котором закреплены антенны, воспринимающие данные, передаваемые видеокапсулой. Предварительная подготовка состоит только в очистке кишечника, которая проводится при любом типе капсул. В отличие от других систем, при использовании капсул OMOM пациенту не надо раздеваться и приклеивать электроды, так как жилет с воспринимающими антеннами надевается непосредственно на одежду.

В следующем поколении капсул OMOM разработчики упразднили и сам жилет, заменив его элегантным поясом (в настоящее время такой пояс появился и у других производителей). Как и жилет, пояс надевается поверх одежды и не вызывает каких-либо неприятных ощущений.

Таблица

Технические характеристики видеокапсульных систем

Капсула	Размер, мм	Количество камер	Освещение, число диодов	Угол обзора, градусы	Продолжительность работы, часы	Скорость съемки, кадры/с	Просмотр в режиме реального времени	Передача информации
PillCam	11 × 26	1	6	156	8	2	да	радиочастота
OMOM 1	12,5 × 25,4	1	6	140	10	2 ± 1	да	радиочастота
OMOM 2	11 × 25,4	1	6	157	14	3 ± 1	да	радиочастота
EndoCapsule	11 × 26	1	6	145	9	2	да	радиочастота
MiroCam	11 × 24	1	6	150	> 11	3	да	технология «коммуникации через тело человека»
CapsoCam	11 × 31	4	16	360	> 15	первые 2 часа — 20, затем 12	нет	беспроводная система (не генерирует и не передает радиочастотные сигналы)

Видеокапсулы OMOM второго поколения являются в настоящее время самыми маленькими капсулами из всех существующих. Несмотря на это, по своим характеристикам они ни в чем не уступают, а по некоторым показателям — превосходят аналоги. Причем чувствительность антенн позволяет отслеживать капсулу от момента проглатывания до выхода из организма, благодаря чему при адекватной подготовке вполне возможно осматривать весь ЖКТ. На *рис. 2–6* продемонстрированы верхние и нижние отделы ЖКТ (пищевод, желудок, ободочная кишка), доступные для оценки состояния этой капсулой. Но, конечно, наибольшую ценность использование капсулы представляет при изучении состояния тонкой кишки, особенно при диагностике опухолей, воспалительных очагов, источников кровотечения, паразитов (*рис. 7– 11*).

Необходимо отметить, что система OMOM является наиболее бюджетной, это дает ей неоспоримое преимущество в популяризации метода капсульной эндоскопии. В данной

системе имеются возможности отсечения повторяющихся кадров, поиска кровотечений, панорамного просмотра всех изображений. И, несмотря на некоторые технические недостатки, более низкое качество изображения, чем у лидера капсульной эндоскопии — PillCam, капсульная эндоскопия OMOM прочно занимает свою нишу в спектре энтероскопических беспроводных методов диагностики.

УДАЛЕННОЕ ИСПОЛЬЗОВАНИЕ ВИДЕОКАПСУЛ

В настоящее время применение видеокапсульной эндоскопии имеет ряд ограничений в связи с необходимостью в специалистах экспертного класса, которые могли бы правильно интерпретировать получаемые результаты. Расшифровка одного исследования занимает от 1 до 4 часов и является скрупулезным процессом, требующим постоянного повышенного внимания, усидчивости и опыта.

В клинике Федерального научно-клинического центра физико-химической медицины ФМБА России накоплен опыт удаленного проведения видеокапсульной эндоскопии. При этом сам процесс исследования может происходить в любом удаленном медицинском учреждении, в офисном кабинете (для применения капсулы не требуется санитарных условий процедурного кабинета). Подключить и активизировать систему, выдать капсулу пациенту и затем произвести запись с рекордера на носитель может

Рис. 1. Интерфейс системы OMOM. *Фото автора*

Рис. 2. Кардиальный сфинктер, эзофагит. *Фото автора*

Рис. 3. Слизистая оболочка желудка, атрофические изменения. *Фото автора*

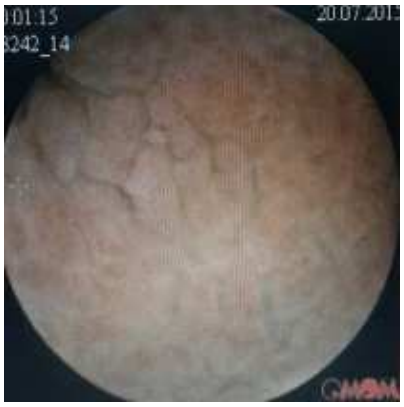

Рис. 4. Просвет ободочной кишки. *Фото автора*

Рис. 5. Сигмовидная кишка. *Фото автора*

Рис. 6. Ампула прямой кишки. *Фото автора*

любой медицинский сотрудник со средним или высшим образованием. Файлы с записанными программами через Интернет или на любых электронных носителях доставляются в референс-центр, где специалисты, имеющие опыт интерпретации видеокапсульных исследований, проводят расшифровку полученных данных. Результаты исследования передаются в место первичного проведения с использованием глобальной сети, что значительно экономит расходы на курьерскую службу.

Таким образом, используя систему референс-центров и отдельных точек проведения капсульного исследования, осмотреть ЖКТ и получить полную информацию о состоянии слизистой оболочки в настоящее время можно в любой точке мира — на Северном полюсе, вершине Эвереста или в отдаленном сельском фельдшерско-акушерском пункте. Оперативно получив полную информацию о состоянии кишечника и других отделов ЖКТ, можно значительно сократить время до оказания квалифицированной медицинской помощи больным.

Модель референс-центров центров существует уже более 10 лет на базе Научного центра здоровья детей РАН, Московского клинического научного центра, Федерального научно-клинического центра физико-химической медицины ФМБА России. К сожалению, высокая стоимость оборудования и одноразовых капсул (пусть даже и описанного в данной статье бюджетного варианта — ОМОМ) не позволяют применять этот высокоинформативный метод диагностики в широких масштабах. По опыту большинства экономически развитых европейских стран, говорить о широком внедрении этой методики в клиническую практику можно будет только после включения капсульной эндоскопии в систему страховой медицины (ОМС или ДМС).

Рис. 7. Нормальные ворсинки тонкой кишки. *Фото автора*

Рис. 8. Токсокара (собачья аскарида) в просвете тонкой кишки (в нижней части снимка на 18–19 часов). *Фото автора*

ЗАКЛЮЧЕНИЕ

Видеокапсульная эндоскопия является высокоинформативным методом оценки состояния слизистой оболочки кишечника, который обладает рядом преимуществ перед традиционной эндоскопией. Это исследование возможно проводить там, где поблизости от пациента нет специалиста, способного оценить и интерпретировать полученные данные; при дистанционной расшифровке пациенты могут получить высококвалифицированную удаленную консуль-

Рис. 9. Аскариды в просвете кишки. *Фото автора*

Рис. 10. Язва глубоких отделов тонкой кишки. *Фото автора*

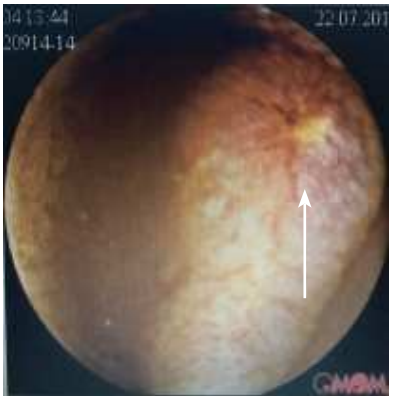

Рис. 11. Кровотечение тонкой кишки. *Фото автора*

тацию. Кроме того, в настоящее время видеокапсульную эндоскопию с успехом можно использовать как первичную скрининговую процедуру для оценки состояния пищеварительной системы.

ЛИТЕРАТУРА

1. *Капсульная и баллонно-ассистированная энтероскопия в диагностике и лечении заболеваний тонкой кишки: методическое пособие / Сост. Е. В. Иванова, Е. Д. Федоров. М., 2014. 48 с.*
2. *Щербаков П. Л. Видеокапсульная эндоскопия: история развития и практическое применение // Consilium Medicum. Прил.: Гастроэнтерология. 2010. № 2. С. 68–73.*
3. *Щербаков П. Л. Этапы и перспективы развития эндоскопии желудочно-кишечного тракта // Педиатрия. Журн. им. Г. Н. Сперанского. 2012. Т. 91. № 3. С. 120–125.*
4. *Friedrich K., Gehrke S., Stremmel W., Sieg A. First clinical trial of a newly developed capsule endoscope with panoramic side view for small bowel: a pilot study // J. Gastroenterol. Hepatol. 2013. Vol. 28. N 9. P. 1496–1501.*
5. *Herrerias J. M., Leighton J. A., Costamagna G., Infantolino A. et al. Agile patency system eliminates risk of capsule retention in patients with known intestinal strictures who undergo capsule endoscopy // Gastrointest. Endosc. 2008. Vol. 67. N 6. P. 902–909.*
6. *Kong H., Kim Y. S., Hyun J. J., Cho Y. J. et al. Limited ability of capsule endoscopy to detect normally positioned duodenal papilla // Gastrointest. Endosc. 2006. Vol. 64. N 4. P. 538–541.*
7. *Koulaouzidis A., Vitagliano P., Tosetti G., Pastorelli L. et al. The new 360° panoramic-viewing capsule endoscopy system: results of the first multicenter observational study // Gastrointest. Endosc. 2015. Vol. 81. Iss. 5 (Suppl.).*
8. *Nakamura M., Ohmiya N., Shirai O., Takenaka H. et al. Advance of video capsule endoscopy and the detection of anatomic land marks // Hepatogastroenterology. 2009. Vol. 56. N 96. P. 1600–1605.*
9. *Park S., Chun H. J., Keum B., Seo Y. S. et al. Capsule Endoscopy to Detect Normally Positioned Duodenal Papilla: Performance Comparison of SB and SB2 // Gastroenterol. Res. Pract. 2012. 2012: 202935.*
10. *Pennazio M., Spada C., Eliakim R., Keuche M. et al. Small-bowel capsule endoscopy and device-assisted enteroscopy for diagnosis and treatment of smallbowel disorders: European Society of Gastrointestinal Endoscopy (ESGE) Clinical Guideline // Endoscopy. 2015. Vol. 47. P. 352–376.*
11. *Pioche M., Vanbiervliet G., Jacob P., Duburque C. et al.; French Society of Digestive Endoscopy (SFED). Prospective randomized comparison between axial- and lateral-viewing capsule endoscopy systems inpatients with obscure digestive bleeding // Endoscopy. 2014. Vol. 46. N 6. P. 479–484.*
12. *Saurin J. C., Delvaux M., Gaudin J. L., Fassler I. et al. Diagnostic value of endoscopic capsule in patients with obscure digestive bleeding: blinded comparison with video push-enteroscopy // Endoscopy. 2003. Vol. 35. N 7. P. 576–584.* ■

Библиографическая ссылка:
Щербаков П. Л. Капсульная эндоскопия как скрининговая методика обследования желудочно-кишечного тракта в амбулаторных условиях. Модель референс-центров // Доктор.Ру. 2016. № 10 (127). С. 23–28.