Бевацизумаб в лечении носовых кровотечений при наследственной геморрагической телеангиэктазии

М. П. Калинина, Г. А. Новичкова, М. А. Кумскова, О. К. Тимофеева, Н. С. Грачёв

Федеральный научно-клинический центр детской гематологии, онкологии и иммунологии имени Дмитрия Рогачёва, г. Москва

Цель обзора: изучить литературные данные по применению препарата бевацизумаб для лечения рецидивирующих носовых кровотечений у пациентов с наследственной геморрагической телеангиэктазией (НГТ).

Основные положения. НГТ — это редкое заболевание, наследуемое по аутосомно-доминантному типу, для которого характерны сосудистая дисплазия с образованием телеангиэктазии на коже, слизистых оболочках респираторного, пищеварительного трактов и артериовенозные мальформации во внутренних органах. Рецидивирующие носовые кровотечения различной степени интенсивности являются основным симптомом болезни. В обзоре литературы освещены основные клинические аспекты заболевания, генетическая природа, а также методы лечения носовых кровотечений при НГТ. Статья посвящена применению препарата бевацизумаб — рекомбинантных моноклональных антител, ингибирующих фактор роста эндотелия сосудов, для лечения рецидивирующих носовых кровотечений у пациентов с НГТ.

Заключение. Использование бевацизумаба может снизить частоту, тяжесть и продолжительность кровотечений, повысить качество жизни пациентов.

Ключевые слова: наследственная геморрагическая телеангиэктазия, бевацизумаб, носовые кровотечения, дети.

Bevacizumab in Treating Epistaxis in Patients with Hereditary Hemorrhagic Telangiectasia

M. P. Kalinina, G. A. Novichkova, M. A. Kumskova, O. K. Timofeeva, N. S. Grachyov

Dmitry Rogachyov Federal Scientific and Clinical Center for Pediatric Hematology, Oncology and Immunology, Moscow

Objective of the Review: To evaluate published data about using bevacizumab to treat recurrent epistaxis in patients with hereditary hemorrhagic telangiectasia (HHT).

Key Points: Hereditary hemorrhagic telangiectasia is a rare autosomal dominant condition that is characterized by vascular dysplasia that leads to telangiectases on the skin and respiratory and gastrointestinal mucosa and arteriovenous malformations in the internal organs. Recurrent epistaxis of varying intensity is the key symptom of this disorder. This literature review describes the key clinical characteristics and genetic features of HHT and outlines treatment methods for epistaxis in HHT patients. The authors focus on the use of bevacizumab, a recombinant monoclonal antibody that inhibits vascular endothelial growth factor, to treat recurrent epistaxis in patients suffering from HHT.

Conclusion: Bevacizumab can reduce the rates, severity and duration of hemorrhage and improve patients' quality of life.

Keywords: hereditary hemorrhagic telangiectasia, bevacizumab, epistaxis, children.

Наследственная геморрагическая телеангиэктазия (НГТ) — редкое заболевание, известное также как болезнь Рандю — Ослера — Вебера, наследуемое по аутосомно-доминантному типу. Для него характерны сосудистая дисплазия с образованием телеангиэктазии на коже, слизистых оболочках респираторного, пищеварительного трактов и артериовенозные мальформации (АВМ) во внутренних органах [22, 25].

Цель обзора: изучить литературные данные по применению препарата бевацизумаб для лечения рецидивирующих носовых кровотечений у пациентов с НГТ.

Рецидивирующие носовые кровотечения различной степени интенсивности являются основным симптомом болезни. В статье представлены сведения об использовании препарата бевацизумаб — рекомбинантных моноклональных антител, ингибирующих фактор роста эндотелия сосудов (vascular endothelial growth factor — VEGF), для лечения рецидивирующих носовых кровотечений у пациентов с НГТ.

В 1864 г. H. Sutton впервые описал рецидивирующие кровотечения у мужчины с телеангиэктазиями на коже и слизистых оболочках. К сожалению, нельзя было проследить наследственный характер симптомов, этот человек оказался сиротой [28]. В 1896 г. вышла статья H. Rendu, в которой автор описал случай рецидивирующих носовых кровотечений и телеангиэктазий у 52-летнего мужчины, которые стали беспокоить его с 12 лет. У отца этого пациента были желудочно-кишечные кровотечения, мелена и сосудистые «звездочки» на носу, языке, верхней губе [24].

Термин «наследственная геморрагическая телеангиэктазия» был введен в 1909 г. F. Hanes [12]. Стоит отметить, что интерес к этому заболеванию вновь возрос после открытия генетической природы болезни и механизмов ее развития.

Грачёв Николай Сергеевич *— к. м. н., доцент, заведующий отделением хирургии, заместитель директора Института онкологии, радиологии и ядерной медицины ФГБУ «ФНКЦ ДГОИ им. Дм. Рогачёва» Минздрава России. 117198, г. Москва, ул. Саморы Машела, д. 1. E-mail: nick-grachev@yandex.ru*

Калинина Маргарита Павловна *— младший научный сотрудник отдела хирургии головы и шеи с группой нейрохирургии ФГБУ «ФНКЦ ДГОИ им. Дм. Рогачёва» Минздрава России. 117198, г. Москва, ул. Саморы Машела, д. 1. E-mail: lormp@yandex.ru*

Кумскова Мария Алексеевна *— врач-гематолог консультативно-поликлинического отделения ФГБУ «ФНКЦ ДГОИ им. Дм. Рогачёва» Минздрава России. 117198, г. Москва, ул. Саморы Машела, д. 1. E-mail: m.kumskova@gmail.com*

Новичкова Галина Анатольевна *— д. м. н., профессор, заместитель директора по научно-клинической работе ФГБУ «ФНКЦ ДГОИ им. Дм. Рогачёва» Минздрава России. 117198, г. Москва, ул. Саморы Машела, д. 1. E-mail: Galina.Novichkova@fccho-moscow.ru*

Тимофеева Оксана Константиновна *— врач-оториноларинголог консультативно-поликлинического отделения ФГБУ «ФНКЦ ДГОИ им. Дм. Рогачёва» Минздрава России. 117198, г. Москва, ул. Саморы Машела, д. 1. E-mail: ofeeva@gmail.com*

ЭПИДЕМИОЛОГИЯ

Болезнь встречается во всех этнических группах, с одинаковой частотой у мужчин и у женщин. Заболеваемость — 1 : 5000–10 000 [17]. Имеются данные, что в Северо-Восточной Англии эти цифры несколько меньше и составляют 1 : 40 000 [24], тогда как среди скандинавской популяции — 1: 6000 [17].

ЭТИОЛОГИЯ И ПАТОГЕНЕЗ

В настоящее время выявлено четыре генетические формы НГТ. При первом варианте имеется мутация гена эндоглина. Он располагается на длинном плече 9 хромосомы (9q33-q34). Второй вариант вызван мутацией гена активин-рецепторoподобной киназы 1-го типа (activin-receptorlike kinase 1 — ALK-1), который располагается на 12 хромосоме (12q11-q19). Эндоглин и ALK-1 представляют собой клеточные поверхностные рецепторы, участвующие в сигнальных механизмах, опосредованных трансформируемым фактором роста. Мутации генов эндоглина и ALK-1 приводят к снижению концентрации рецепторов на поверхности эндотелия сосудов [2].

Описан и третий вариант — мутация, связанная с геном, расположенным на 5 хромосоме. Четвертый вариант — редкая форма, вызываемая мутацией в гене *SHAD4* [2].

В основе патогенеза НГТ лежат анатомические и функциональные изменения сосудистого русла [5]. При этом заболевании происходит поражение кровеносных сосудов различного калибра с дегенерацией и гипоплазией мышечного и эластического слоев. В результате развивается очаговое истончение стенок, затем расширение просвета микрососудов. Кровоточивость объясняется чрезвычайно легкой ранимостью сосудистой стенки в месте ангиоэктазии.

Сосудистые мальформации представляют собой прямые артериовенозные соединения через тонкостенные аневризмы и варьируют от небольших телеангиэктазий до огромных АВМ, располагающихся во внутренних органах.

На ранней стадии патологического процесса возникает локальная дилатация, вовлекающая все слои стенки посткапиллярной венулы. Затем это растяжение распространяется на артериолу, что в итоге приводит к формированию прямого их соединения без образования промежуточной капиллярной сети. Результатом данного процесса является снижение давления крови и скорости ее тока (*рис. 1*).

При гистологическом исследовании обнаруживают синусообразные расширения сосудов неправильной формы, истонченные стенки которых образованы эндотелиальными клетками и рыхлой соединительной тканью.

КЛИНИЧЕСКАЯ КАРТИНА

НГТ начинается как доброкачественное состояние, но прогрессирует с возрастом, вызывая серьезные осложнения. У большинства пациентов диагноз устанавливают в подростковом или уже зрелом возрасте. У новорожденных проявления НГТ обычно отсутствуют.

Основными симптомами заболевания являются носовые кровотечения, телеангиэктазии на коже и слизистых оболочках, а также АВМ внутренних органов (*табл.*).

Носовые кровотечения — наиболее частое проявление НГТ. В 95% случаев они начинаются в возрасте 12 лет, их периодичность в среднем составляет 18 эпизодов в месяц. В большинстве случаев частота и тяжесть кровотечений увеличиваются к зрелому возрасту [3, 23].

Телеангиэктазии, появляясь на слизистых оболочках и коже, обычно ярко-красного цвета, достигают 3–10 мм в диаметре, не пульсируют, бледнеют при надавливании, их количество медленно увеличивается с возрастом. В классическом описании W. Osler выделяет три типа телеангиэктазий:

- ранний — небольшие неправильной формы пятнышки;
- промежуточный — по типу сосудистых «паучков»;
- поздний или узловатый — ярко-красные или пурпурно-фиолетовые округлые узелки диаметром 5–7 мм, выступающие над поверхностью кожи или слизистой оболочки на 1–3 мм.

У больных старше 25 лет часто обнаруживают телеангиэктазии двух или всех трех типов. Они могут располагаться на слизистой оболочке носа, губах, деснах, языке, на коже волосистой части головы, лица, конечностей. Особенно патогномоничны телеангиэктазии на крыльях носа и мочках ушей [21]. На коже они вызывают лишь небольшие косметические дефекты. Однако при поражении слизистых оболочек, особенно полости носа и ЖКТ, телеангиэктазии могут вызывать значительные кровотечения, вплоть до развития железодефицитной анемии, гиповолемии и гипотензии. При коррекции постгеморрагических анемий необходим пероральный или парентеральный прием препаратов железа, а в тяжелых случаях — переливания эритроцитарной массы.

Клиническая картина АВМ различна в зависимости от их расположения во внутренних органах. При поражении легких возникает сброс крови, минующий микроциркуляторное русло, что приводит к низкому уровню оксигенации артериальной крови и увеличению сердечного выброса. Возрастает также риск венозной эмболии, инфарктов легких. При локализации мальформаций в головном мозге имеют

Рис. 1. Формирование кожного телеангиэктаза при наследственной геморрагической телеангиэктазии.

Примечание. (1) — норма, (2) — ранняя стадия формирования телеангиэктазии, (3) — «зрелая» телеангиэктазия.

Нормальная кожа пронизана артериолами (А), которые соединяются с венулами (В) через капилляры (К). Ультраструктура нормальной посткапиллярной венулы (показана в разрезе) состоит из просвета, эндотелиальных клеток второго и третьего рядов перицитов. На ранней стадии формирования телеангиэктазий единичные венулы расширяются, но все еще соединяются с артериолами посредством единичных капилляров. Появляется периваскулярная лимфоцитарная инфильтрация (показана стрелкой). При «поздних» талеангиэктазах венулы и их ветви резко расширены, удлинены и извиты. Артериолы не соединяются посредством расширенных коммуникант, минуя капилляры. Периваскулярная инфильтрация нарастает. Увеличивается толщина сосудистой стенки (по данным [5, 10])

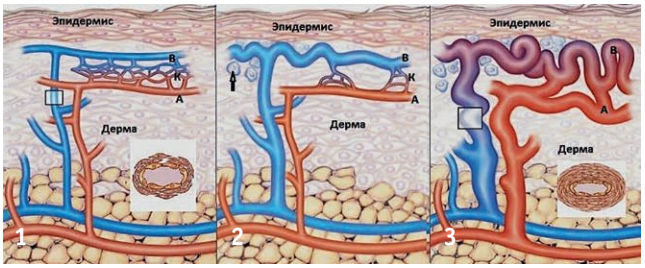

Таблица

Клинические проявления наследственной геморрагической телеангиэктазии

Орган/ система	Тип поражения	Локализация	Клинические проявления	Ургентные состояния	Диагностика
Нос	Телеангиэктазия	Слизистая оболочка	Кровотечения, железодефицитная анемия	Массивное кровотечение	Осмотр
Кожа	Телеангиэктазия	Губы, язык, нёбо, лицо, конъюнктива, туловище, кожа под ногтевой пластинкой, подушечки пальцев	Косметический дефект	Отсутствуют	Осмотр
Легкие	Артериовенозные мальформации	Многоочаговые поражения, чаще в верхних долях	Бессимптомно, цианоз, мигрень, абсцессы мозга, тромбоэмболия, полицитемия, легочная гипертензия	Легочное кровотечение, гиповолемический шок, гемоторакс	Аускультация, определение газов крови, пульсоксиметрия, рентгенография грудной клетки, компьютерная томография, ангиография
Центральная нервная система	Артериовенозные мальформации	Головной и спинной мозг	Бессимптомно, головная боль, субарахноидальное кровоизлияние	Транзиторная ишемическая атака, ишемический инсульт, абсцесс мозга	Магнитно-резонансная томография (артерио- и венография), компьютерная томография
Желудочно-кишечный тракт (исключая печень)	Артериовенозные мальформации, телеангиэктазия, ангиодисплазия	Желудок, двенадцатиперстная кишка, тонкий кишечник	Бессимптомно, кровотечения, железодефицитная анемия	Рвота с кровью, мелена, алая кровь в стуле, гиповолемический шок	Эндоскопия, ангиография, компьютерная томография
Печень	Артериовенозные мальформации	Паренхима печени	Бессимптомно, портальная гипертензия, билиарные расстройства	Печеночная энцефалопатия	Компьютерная томография, магнитно-резонансная томография (артерио- и венография), ангиография

место ишемические или геморрагические инсульты, абсцессы мозга.

Возможны портальная гипертензия, поражение билиарного тракта, высокий риск сердечных осложнений при внутрипеченочном расположении шунтов [4, 11, 19].

ДИАГНОСТИКА

Заподозрить НГТ возможно при правильной оценке жалоб больного, данных осмотра и семейного анамнеза. Генетические методы диагностики не являются основными, поскольку лишь в 70–90% случаев удается обнаружить мутации генов эндоглина и ALK-1 [18, 20].

Большее значение придают диагностическим критериям Curasao, сформулированным в 1999 г.:

- рецидивирующие спонтанные носовые кровотечения;
- множественные телеангиэктазии на коже и слизистых оболочках;
- артериовенозные аневризмы внутренних органов (легких, головного и спинного мозга, печени, ЖКТ);
- наличие родственника 1-й линии родства, соответствующего первым трем критериям.

Диагноз считается подтвержденным, если у пациента имеются три или четыре критерия, возможным — при наличии двух критериев, сомнительным — менее двух критериев [26].

В соответствии с международными рекомендациями, при явном и возможном диагнозе НГТ показано обследование: МРТ-ангиография головного мозга, ЭхоКГ для исключения легочной гипертензии, КТ или МРТ брюшной полости и грудной клетки с обязательным внутривенным контрастированием для исключения поражения легких и печени.

В настоящее время разработана специальная шкала оценки степени тяжести носового кровотечения (Epistaxis Severity Score — ESS) в баллах. Она включает в себя шесть простых вопросов о частоте, длительности, интенсивности кровотечений, необходимости медицинской помощи, коррекции постгеморрагической анемии, трансфузионной зависимости (*рис. 2*) [13].

Ответ на каждый из вопросов оценивают в баллах, результаты суммируют при помощи специальной формулы (*рис. 3*) [13].

Носовое кровотечение классифицируется как легкое при 1–4 баллах, умеренное — от 5 до 7 баллов, тяжелое — при более чем 7 баллах [13].

ЛЕЧЕНИЕ

В лечении НГТ используют два основных принципа:

- контроль местных и общих симптомов (кровотечений различной локализации и их последствий);

Рис. 2. Опросник для оценки тяжести носовых кровотечений у пациентов с наследственной геморрагической телеангиэктазией [13]

1. Как часто возникают типичные носовые кровотечения?
   - ◻ Реже чем ежемесячно
   - ◻ Раз в месяц
   - ◻ Раз в неделю
   - ◻ Несколько раз в неделю
   - ◻ Раз в день
   - ◻ Несколько раз в день
2. Какова длительность носового кровотечения?
   - ◻ Менее минуты
   - ◻ 1–5 минут
   - ◻ 6–15 минут
   - ◻ 16–30 минут
   - ◻ Более 30 минут
3. Как Вы обычно описываете интенсивность носового кровотечения?
   - ◻ Обычно течет не сильно
   - ◻ Обычно «хлещет» и «заливает»
4. Нужна ли Вам медицинская помощь для остановки кровотечения?
   - ◻ Да
   - ◻ Нет
5. Проводилась ли Вам коррекция анемии?
   - ◻ Да
   - ◻ Нет
6. Нуждались ли Вы в трансфузии эритроцитарной массы?
   - ◻ Да
   - ◻ Нет

Рис. 3. Формула подсчета нормализованного показателя оценки тяжести носовых кровотечений (Epistaxis Severity Score) [13], баллы

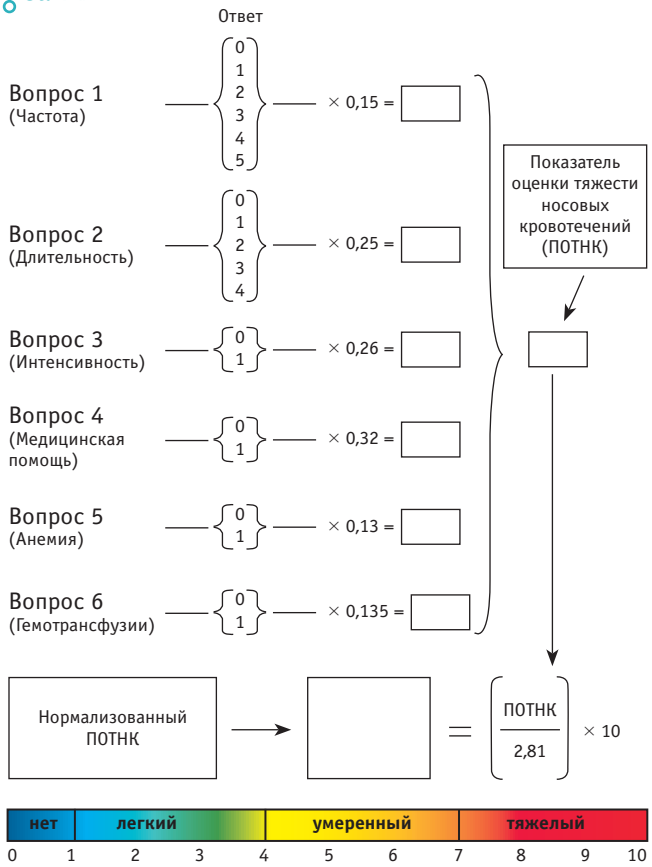

- предотвращение осложнений, связанных с наличием АВМ в различных органах.

Лечение НГТ требует междисциплинарного подхода с привлечением гематолога, оториноларинголога, пульмонолога, интервенционного хирурга, невролога, нейрохирурга, генетика, кардиолога.

У пациентов с НГТ первой линией терапии рецидивирующих носовых кровотечений с уровнем доказательности А могут быть увлажнители воздуха в доме, носовой душ солевыми растворами, тампонада носа, дермопластика области перегородки носа. Уровню доказательности В соответствуют лигирование сосудов, крио- и электрокаутеризация, коагуляция при помощи аргонового, диодного лазера, эмболизация ветвей наружной сонной артерии, топические вазоконстрикторы, антиэстрогеновый противоопухолевый препарат тамоксифен. Описаны единичные случаи эффективности резекции пораженной слизистой оболочки полости носа в пределах подслизистого слоя (уровень доказательности С) [6].

В настоящее время ни один из перечисленных выше методов лечения не позволяет обеспечить должного уровня контроля носовых кровотечений. Разработка альтернативных методов терапии НГТ активно ведется во всем мире. Появилось большое количество научных работ, где достижения генной инженерии используются в терапии рецидивирующих носовых кровотечений.

Бевацизумаб — препарат рекомбинантных моноклональных антител, ингибирующих VEGF. Его применяют при злокачественных новообразованиях ЖКТ, легких и бронхов, молочной железы. В настоящее время проводят исследования эффективности, безопасности препарата и разрабатывают рекомендации для лечения им носовых кровотечений у больных НГТ [14].

КЛИНИЧЕСКИЕ ИССЛЕДОВАНИЯ

S. Dupuis-Girod и соавт. одними из первых сообщили о применении коротких курсов внутривенных инъекций бевацизумаба у пациентов с высоким сердечным выбросом при печеночной форме НГТ. В работу вошли данные о применении препарата у 24 больных, средний возраст которых составил 57 лет. Пациентам проводили лечение бевацизумабом в дозе 5 мг/кг в виде внутривенных инъекций каждые две недели, курс включал 6 введений. Период наблюдения — 6 месяцев со времени первой инъекции препарата. Исходный уровень сердечного выброса составил 5,0 л/мин/м^2. Из 24 пациентов 23 завершили курс, один прервал лечение после двух введений.

Полный ответ на терапию, то есть нормализация сердечного выброса, отмечена у 5 больных. Частичный ответ (любое снижение сердечного индекса) наблюдали у 15 человек. Неэффективной терапия оказалась у 3 пациентов.

Авторы измеряли длительность эпизодов носовых кровотечений в течение каждого месяца, она снизилась с 221 до 134 минут в течение первых трех месяцев и составляла в среднем 43 минуты через полгода от начала лечения. Среднее число эпизодов кровотечения в месяц уменьшилось с 26 до 20 случаев через три месяца от начала лечения и составляло по истечении полугода 11 случаев ежемесячно. При помощи специального опросника оценивали качество жизни пациентов, его показатели на фоне лечения бевацизумабом улучшились [7].

Научные исследования были направлены на поиск новых методов введения препарата, учитывая большое количество осложнений при внутривенном использовании. J. Simonds и соавт. одними из первых интраназально стали применять VEGF и опубликовали ретроспективное исследование. Основной группе пациентов с рецидивирующими носовыми кровотечениями (n = 10) проводили коагуляцию источника кровотечения при помощи аргонового лазера и подслизистое введение бевацизумаба в дозировке 100 мг, в группе контроля (n = 9) выполняли только коагуляцию источника

кровотечения. По данным авторов, основные показатели оценки тяжести носовых кровотечений, такие как переливания эритроцитарной массы, экстренные госпитализации, прием пероральных и парентеральных препаратов железа, в течение года после лечения у больных обеих групп статистически значимо не различались [27].

T. Karnezis и соавт. в 2011 г. представили результаты своей работы по лечению носовых кровотечений. В исследование вошли 32 пациента, из которых 17 использовали бевацизумаб в виде спрея, 10 пациентам выполнили подслизистое введение препарата в стандартной дозировке 100 мг, 5 получали комбинированное лечение в виде спрея и подслизистого введения. Среднее по группам значение ESS снизилось с 7,0 до 2,9 балла в последующие 4 месяца ($p < 0,0001$) [15].

В 2012 г. эти же авторы опубликовали данные о лечении 19 пациентов, получавших интраназальные инъекции бевацизумаба в дозе 100 мг, с ретроспективным наблюдением в течение 12 месяцев. У 6 пациентов дополнительно использовали бевацизумаб в виде спрея в той же дозировке. ESS в среднем снизился с 8,15 до 3,50 балла в течение года [16]. К сожалению, тяжело оценить, какой способ введения препарата способствует максимальному снижению индекса ESS.

R. Guldmann и соавт. опубликовали результаты небольшого проспективного исследования с участием 6 пациентов, применявших бевацизумаб в виде назального спрея в дозе 50 мг. ESS оценивали ежемесячно, побочные эффекты лечения не отмечены. Курс интраназального применения бевацизумаба давал статистически значимое снижение ESS в течение первых двух месяцев лечения ($p < 0,001$ и $p < 0,005$ соответственно). В течение третьего месяца снижение ESS уже не было статистически значимым. Показатель степени тяжести носовых кровотечений не снижался у пациента с его исходным уровнем более 7 баллов. Авторы делают вывод, что применение препарата дает значимое снижение показателя тяжести носовых кровотечений в первые два месяца введения при его значении до начала лечения менее 7 баллов, т. е. при носовых кровотечениях умеренной тяжести [9].

ОСЛОЖНЕНИЯ ЛЕЧЕНИЯ БЕВАЦИЗУМАБОМ

Бевацизумаб, являясь противоопухолевым препаратом, обладает рядом побочных действий, таких как перфорации ЖКТ, кровоизлияния и кровотечения, артериальная тромбоэмболия. Эти осложнения встречаются при распаде опухоли на фоне лечения. Наиболее часто пациентов беспокоят АГ, слабость, астения, диарея, боли в животе, повышение температуры тела. Очень редко в постмаркетинговых исследованиях отмечают гипертензивную энцефалопатию, синдром обратимой поздней лейкоэнцефалопатии, головную боль, психические нарушения. Стоит отметить, что все эти осложнения наблюдали при парентеральном введении препарата.

Исследование, проводившееся во Франции S. Dupuis-Girod и соавт., показало, что у 21 пациента возникли 89 различных состояний, которые могли быть связаны с применением препарата бевацизумаб при НГТ. У одного больного развилась гипертоническая болезнь с АГ 3-й степени через месяц после инъекции препарата. В период трехмесячного наблюдения отмечены случаи головной боли (n = 52), тошноты и рвоты (n = 12), астении (n = 9), боли в животе (n = 4), миалгии (n = 4), диареи (n = 6), сыпи (n = 1). Ни у одного пациента не было кровотечений, тромбоэмболических осложнений, перфораций ЖКТ или лейкоэнцефалопатий [7].

Было проанализировано применение препарата в форме назального спрея (n = 26), подслизистого введения (n = 34) в дозировке от 25 до 100 мг вместе с коагуляцией при помощи аргонового лазера. В 5 случаях сформировалась стойкая перфорация перегородки носа. Данные о формировании перфорации перегородки носа только при подслизистых инъекциях или использовании спрея авторы не приводят [13, 15, 17].

Международное руководство по лечению НГТ 2006 г. не рассматривает применение бевацизумаба в лечении НГТ как основную ветвь терапии [8]. Это положение было сформировано до выхода серии научных исследований терапии данным препаратом. Вероятно, эффективность и преобладание пользы над вероятным риском осложнений даст возможность широкого использования его в лечении носовых кровотечений. Особый интерес представляют малоинвазивные способы применения бевацизумаба (подслизистые инъекции или интраназальный спрей), возможные в амбулаторных условиях.

Первый опыт подслизистого введения бевацизумаба для терапии рецидивирующих носовых кровотечений у детей с НГТ был опубликован в России в 2014 г. Пятилетней девочке был проведен курс из двух подслизистых инъекций, что позволило снизить показатель тяжести носовых кровотечений с 7,8 до 2,0 баллов [1]. Таким образом, первое применение бевацизумаба в лечении носовых кровотечений у пациентки свидетельствует о его эффективности, но требуется накопление клинического опыта для взвешенной оценки результатов лечения и определения оптимального метода введения препарата.

ЗАКЛЮЧЕНИЕ

Хочется отметить, что у многих пациентов имеет место тяжелое течение наследственной геморрагической телеангиэктазии с массивными кровотечениями, требующими приема препаратов железа, трансфузий эритроцитарной массы. В настоящее время ни один из методов лечения не позволяет обеспечить должного контроля носовых кровотечений. Использование бевацизумаба может снизить частоту, тяжесть и продолжительность кровотечений, повысить качество жизни пациентов и уменьшить материальные затраты на их лечение.

ЛИТЕРАТУРА

1. *Калинина М. П., Грачев Н. С., Кумскова М. А., Тимофеева О. К. Успешное лечение рецидивирующих носовых кровотечений введением бевацизумаба в подслизистую оболочку у пациентки с наследственной геморрагической телеангиоэктазией // Вопр. гематологии/онкологии и иммунопатологии в педиатрии. 2014. Т. 13. № 4. С. 75–78.*
2. *Ливандовский Ю. А., Тупикина Н. В. Наследственная геморрагическая телеангиэктазия (болезнь Рандю — Ослера) // Болезни сердца и сосудов. 2009. Т. 4. № 3. С. 65–70.*
3. *Assar O. S., Friedman C. M., White R. I. Jr. The natural history of epistaxis in hereditary hemorrhagic telangiectasia // Laryngoscope. 1991. Vol. 101. N 9. P. 977–980.*
4. *Begbie M., Wallace G., Shovlin C. et al. Hereditary haemorrhagic telangiectasia (Osler — Weber — Rendu syndrome): a view from the 21st century // Postgrad. Med. J. 2003. Vol. 79. N 927. P. 18–24.*
5. *Braverman I. M., Keh A., Jacobson B. S., Ultrastructure and three-dimensional organization of the telangiectases of hereditary hemorrhagic telangiectasia // J. Invest. Dermatol. 1990. Vol. 95. N 4. P. 422–427.*
6. *Cappell M. S., Lebwohl O. Hereditary hemorrhagic telangiectasia. Treatment of skin disease: comprehensive therapeutic strategies, 2013. P. 301–303.*
7. *Dupuis-Girod S., Ginon I., Saurin J. C., Marion D. et al. Bevacizumab in patients with hereditary hemorrhagic telangiectasia and severe*

hepatic vascular malformations and high cardiac output // JAMA. 2012. Vol. 307. N 9. P. 948–955.

8. *Faughnan M. E., Palda V. A, Garcia-Tsao G., Geisthoff U. W. et al. International guidelines for the diagnosis and management of hereditary hemorrhagic telangiectasia // J. Med. Genet. 2011. Vol. 48. N 2. P. 73–87.*
9. *Guldmann R., Dupret A., Nivoix Y., Schultz P. et al. Bevacizumab nasal spray: Noninvasive treatment of epistaxis in patients with Rendu — Osler disease // Laryngoscope. 2012. Vol. 122. N 5. P. 953–955.*
10. *Guttmacher A. E., Marchuk D. A., White R. I. Jr. Hereditary hemorrhagic telangiectasia // N. Eng. J. Med. 1995. Vol. 333. N 14. P. 918–924.*
11. *Haitjema T., Westermann C. J., Overtoom T. T., Timmer R. et al. Hereditary hemorrhagic telangiectasia (Osler — Weber — Rendu disease): new insights in pathogenesis, complications, and treatment // Arch. Intern. Med. 1996. Vol. 156. N 7. P. 714–719.*
12. *Hanes F. Multiple hereditary telangiectases causing hemorrhage (hereditary hemorrhagic telangiectasia) // Bull. Johns Hopkins Hosp. 1909. Vol. 20. P. 63–73.*
13. *Hoag J. B., Terry P., Mitchell S., Reh D. et al. An epistaxis severity score for hereditary hemorrhagic telangiectasisa // Laryngoscope. 2010. Vol. 120. N 4. P. 838–843.*
14. *Horsley W. Bevacizumab (Avastin®) for hereditary haemorrhagic telangiectasia // NETAG. 2012. 11 p.*
15. *Karnezis T. T., Davidson T. M. Efficacy of intranasal Bevacizumab (Avastin) treatment in patients with hereditary hemorrhagic telangiectasia-associated epistaxis // Laryngoscope. 2011. Vol. 121. N 3. P. 636–638.*
16. *Karnezis T. T., Davidson T. M. Treatment of hereditary hemorrhagic telangiectasia with submucosal and topical bevacizumab therapy // Laryngoscope. 2012. Vol. 122. N 3. P. 495–497.*
17. *Kjeldsen A. D., Vase P., Green A. et al. Hereditary haemorrhagic telangiectasia: a population-based study of prevalence and mortality in Danish patients // J. Intern. Med. 1999. Vol. 245. N 1. P. 31–39.*
18. *Lenato G. M., Lastella P., Di Giacomo M. C., Resta N. et al. DHPLC-based mutation analysis of ENG and ALK-1genes in HHT Italian population // Hum. Mutat. 2006. Vol. 27. N 2. P. 213–214.*
19. *McDonald J., Bayrak-Toydemir P., Pyeritz R. E. et al. Hereditary hemorrhagic telangiectasia: an overview of diagnosis, management, and pathogenesis // Genet. Med. 2011. Vol. 13. N 7. P. 607–616.*
20. *Olivieri C., Pagella F., Semino L., Lanzarini L. et al. Analysis of ENG and ACVRL1 genes in 137 HHT Italian families identifies 76 different mutations (24 novel). Comparison with other European studies // J. Hum. Genet. 2007. Vol. 52. N 10. P. 820–829.*
21. *Osler W. On a family form of recurring epistaxis, associated with multiple telangiectases of the skin and mucous membranes // Bull. Johns Hopkins Hosp. 1901. Vol. 12. P. 333–337.*
22. *Peery W. H. Clinical spectrum of hereditary hemorrhagic telangiectasia (Osler-Weber-Rendu disease) // Am. J. Med. 1987. Vol. 82. N 5. P. 989–997.*
23. *Plauchu H., de Chadarévian J. P., Bideau A., Robert J. M. Age-related clinical profile of hereditary hemorrhagic telangiectasia in an epidemiologically recruited population // Am. J. Med. Genet. 1989. Vol. 32. N 3. P. 291–297.*
24. *Porteous M. E., Burn J., Proctor S. J. et al. Hereditary haemorrhagic telangiectasia: a clinical analysis // J. Med. Genet. 1992. Vol. 29. N 8. P. 527–530.*
25. *Rendu H. Épistaxis répétées chez un sujet porteur de petits angiomes cutanés et muqueux // Gaz. Soc. Hosp. (Paris). 1896. Vol. 68. P. 1322–1323.*
26. *Shovlin C. L., Guttmacher A. E., Buscarini E., Faughnan M. E. et al. Diagnostic criteria for hereditary hemorrhagic telangiectasia (Rendu — Osler — Weber syndrome) // Am. J. Med. Genet. 2000. Vol. 91. N 1. P. 66–67.*
27. *Simonds J., Miller F., Mandel J., Davidson T. M. The effect of bevacizumab (Avastin) treatment on epistaxis in hereditary hemorrhagic telangiectasia // Laryngoscope. 2009. Vol. 119. N 5. P. 988–992.*
28. *Sutton H. Epistaxis as an indication of impaired nutrition and of degeneration of the vascular system // Med. Mirror. 1864. Vol. 1. P. 769–781.*