DOI: 10.31550/1727-2378-2019-158-3-21-26

BY-NC-ND

Современные подходы к диагностике фиброза при алкогольной болезни печени

Ф.М. Кузма[1], Т.А. Туранкова[2], А.А. Усанова[1], Ч.С. Павлов[2]

[1] ФГБОУ ВО «Национальный исследовательский Мордовский государственный университет имени Н.П. Огарёва», г. Саранск

[2] ФГАОУ ВО «Первый Московский государственный медицинский университет имени И.М. Сеченова» Минздрава России (Сеченовский Университет)

Цель обзора: представление современных подходов к диагностике фиброза при алкогольной болезни печени (АБП), в частности неинвазивных методов как важного компонента диагностического поиска при данном заболевании.

Основные положения. В структуре хронических заболеваний печени АБП занимает лидирующие позиции. Неинвазивные методы диагностики в ряде случаев позволяют избежать пункционной биопсии печени. Для постановки диагноза применяются лабораторные исследования, основанные на регистрации определенных маркеров сыворотки крови, магнитно-резонансная томография, компьютерная томография, ультразвуковое исследование, эластография. В работе приводятся данные о диагностической ценности данных исследований.

Заключение. Наибольшей диагностической точностью обладают комбинации сывороточных маркеров, а также непрямая ультразвуковая эластография, которая максимально эффективна на стадиях фиброза F3, F4.

Ключевые слова: неинвазивные методы, сывороточные маркеры, оценка фиброза, алкогольная болезнь печени, непрямая ультразвуковая эластография печени.

Авторы заявляют об отсутствии возможных конфликтов интересов.

Для цитирования: Кузма Ф.М., Туранкова Т.А., Усанова А.А., Павлов Ч.С. Современные подходы к диагностике фиброза при алкогольной болезни печени // Доктор.Ру. 2019. № 3 (158). С. 21–26. DOI: 10.31550/1727-2378-2019-158-3-21-26

Modern Approaches to Fibrosis Diagnostics in Alcoholic Liver Disease

F.M. Kuzma[1], T.A. Turankova[2], A.A. Usanova[1], Ch.S. Pavlov[2]

[1] Ogarev Mordovia State University; 68 Bolshevistskaya Str., Saransk, Republic of Mordovia, Russian Federation 430005

[2] I.M. Sechenov First Moscow State Medical Universityof the Ministry of Public Health of Russia (Sechenov University); 8-2 Trubetskaya Str., Moscow, Russian Federation 119991

Objective of the Review: To present the current approaches to diagnostics of fibrosis in alcoholic liver disease (ALD), in particular non-invasive methods, as an important element in differential diagnosis.

Key Points: ALD is a leading disease in hepatic conditions. In several cases, non-invasive diagnostics allows avoiding needle biopsy of liver. In order to make a diagnosis, laboratory tests which are based on recording certain serum markers, MRI, CT, ultrasound examinations, and elastography are used. This paper describes the diagnostic value of these studies.

Conclusion: The most diagnostically precise is a combination of serum markers and indirect ultrasound elastography which is most efficient for fibrosis stages F3, F4.

Keywords: Non-invasive methods, serum markers, fibrosis assessment, alcoholic liver disease, indirect ultrasound elastography.

The authors declare that they do not have any conflict of interests.

For reference: Kuzma F.M., Turankova T.A., Usanova A.A., Pavlov Ch.S. Modern Approaches to Fibrosis Diagnostics in Alcoholic Liver Disease. Doctor.Ru. 2019; 3(158): 21–26. DOI: 10.31550/1727-2378-2019-158-3-21-26

Для диагностики фиброза при алкогольной болезни печени (АБП) используются инвазивные и неинвазивные методы исследования. В статье освещено современное состояние проблемы, проведен анализ литературы для оценки диагностической точности неинвазивных методов, представлены данные оригинального исследования корреляции показателей непрямой ультразвуковой эластографии с результатами пункционной биопсии печени (ПБП).

Во всем мире в 2016 г. употребление алкоголя явилось седьмым по значимости фактором как для риска смерти, так и для причин потери лет жизни (DALY — 13,6%), стандартизированная по возрасту смерть 2,2% женщин и 6,8% мужчин была связана с употреблением алкоголя. По данным на 2016 г., 32,5% населения Земли (2,4 млрд людей) хронически злоупотребляли алкоголем, во всем мире 2,8 млн смертей были связаны с употреблением алкоголя.

Кузма Фади Мунирович — ассистент кафедры факультетской терапии с курсами ЛФК и физиотерапии ФГБОУ ВО «НИМГУ им. Н.П. Огарёва». 430005, Республика Мордовия, г. Саранск, ул. Большевистская, д. 68. E-mail: fadykuzma@mail.ru

Павлов Чавдар Савович — д. м. н., руководитель Центра доказательной медицины ФГАОУ ВО «Первый МГМУ им. И.М. Сеченова» Минздрава России. 119991, г. Москва, ул. Трубецкая, д. 8, стр. 2. eLIBRARY.RU SPIN: 5052-9020. E-mail: chpavlov@mail.ru

Туранкова Таисия Алексеевна — ассистент кафедры поликлинической терапии ФГАОУ ВО «Первый МГМУ им. И.М. Сеченова» Минздрава России. 119991, г. Москва, ул. Трубецкая, д. 8, стр. 2. E-mail turankova.ta@gmail.com

Усанова Анна Александровна — заведующая кафедрой факультетской терапии с курсами ЛФК и физиотерапии ФГБОУ ВО «НИМГУ им. Н.П. Огарёва». 430005, Республика Мордовия, г. Саранск, ул. Большевистская, д. 68. eLIBRARY.RU SPIN: 8346-6031. E-mail: anna61-u@mail.ru

Среднестатистический показатель потребления стандартных доз алкогольных напитков (10 г чистого этилового спирта в день приняты за 1 единицу) в России составил для женщин 2,01–3, для мужчин 3,01–4 [1–4]. По данным ВОЗ, с 1990 по 2014 г. на территории РФ, Беларуси, Молдовы и Украины на 22% выросла смертность, ассоциированная с последствиями злоупотребления алкоголем. Официальная статистика РФ показывает, что алкоголь входит в число основных факторов риска смерти в российской популяции, его доля — 11,9%.

Стоит отметить, что причиной смерти от заболеваний органов пищеварения в 50–80% случаев послужил цирроз печени, преимущественно алкогольной и вирусной этиологии [5]. В Москве проведено скрининговое обследование на болезни печени среди случайно выбранных 5000 жителей, по результатам которого распространенность АБП в популяции составляет 6,9% [6]. По данным Национального института проблем злоупотребления алкоголем и алкоголизма США, в 44–48% случаев цирроз, приведший к смертельному исходу, обусловлен токсическим воздействием алкоголя [7].

ДИАГНОСТИКА АЛКОГОЛЬНОЙ БОЛЕЗНИ ПЕЧЕНИ

АБП — клинико-морфологическое понятие, включающее несколько вариантов повреждения паренхимы печени вследствие злоупотребления алкоголем — от стеатоза до алкогольного гепатита (стеатогепатита), приводящего к развитию последовательных стадий — фиброза, цирроза и гепатоцеллюлярной карциномы.

Гепатотоксичные дозы алкоголя: для мужчин — более 40–80 г/сут в пересчете на чистый этанол; для женщин — более 20 г этанола в сутки [5].

ПБП — инвазивный метод диагностики, в настоящее время он является «золотым стандартом» для оценки активности и стадии поражения ткани печени, эффективности проведенной терапии АБП. Однако до настоящего времени в России не разработаны нормативные документы, позволяющие регламентировать проведение данной манипуляции. К возможным осложнениям в результате биопсии печени можно отнести вазовагальные реакции с преходящей гипотонией, внутрипеченочные кровотечения, сообщалось также о случаях хилоперетонеума, перфорации кишечника, сепсисе [8]. Важно помнить, что результаты морфологической оценки биоптата печени зависят от опыта и квалификации морфолога, его способности объективно описать и дать количественную оценку морфологических признаков. Причинами ошибок могут стать и отсутствие преемственности в работе лечащего врача и морфолога, нарушение правил забора биоптата [9].

С учетом вышесказанного весьма актуальным остается вопрос об оценке стадии заболевания (выраженности фиброза) при АБП неинвазивными методами [10], которые включают определение уровней сывороточных маркеров и другие лабораторные тесты, а также методы визуализации. Сывороточные маркеры фиброза делятся на прямые и непрямые.

Прямые маркеры являются фрагментами компонентов печеночного матрикса, вырабатываемыми звездчатыми клетками печени в ходе фиброгенеза, и молекул, участвующих в регулировании прогресса и регресса фиброза.

1. Гиалуроновая кислота входит в состав гликозаминогликана экстрацеллюлярного матрикса (ЭЦМ). В ходе исследований для нее была показана наиболее высокая корреляция с гистологическими результатами фиброза печени [11, 12].
2. Карбокситерминальный пропептид проколлагена I типа и аминотерминальный пропептид проколлагена III типа (PIIINP), проколлаген VI типа. В процессе фиброгенеза содержание коллагена I типа увеличивается в несколько раз. PIIINP — важная составляющая соединительной ткани. Его относительная концентрация в базальной мембране выше при печеночном фиброгенезе, что, в свою очередь, сопровождается повышением его уровня в сыворотке крови [11, 13].
3. Металлопротеиназы (ММП) образуют семейство структурно связанных между собой протеолитических ферментов, которые участвуют в деградации ЭЦМ и базальной мембраны, увеличение их уровня наблюдается при различных заболеваниях печени. Тканевые ингибиторы ММП-1 (ТИМП-1) — это секретируемые белки, взаимодействующие с ММП и модулирующие их активацию и функционирование. ТИМП-1 контролирует активность большинства ММП, в то время как ТИМП-2 специфически ингибирует ММП-2. ТИМП-зависимое ингибирование деградации ЭЦМ может способствовать развитию фиброза печени. Повышение уровня ТИМП наблюдается при хронических заболеваниях печени [14].

Непрямые маркеры (тромбоциты, АСТ, МНО, γ-глутамилтрансфераза (ГГТ), билирубин, альбумин, холестерин) — показатели, которые отражают функциональное состояние печени, но не имеют прямой корреляции с уровнем отложения внеклеточного матрикса и косвенно позволяют судить о стадии фиброза.

У больных с хроническими заболеваниями печени и циррозом, независимо от его этиологии, имеется нарушение баланса в прокоагулянтной системе. Тромбоцитопения, характерная для пациентов с циррозом печени, обусловлена повышенной секвестрацией тромбоцитов в селезенке в результате спленомегалии, уменьшением уровней трех основных антикоагулянтов: протеина С, протеина S и антитромбина III. У таких больных часто снижено количество тромбоцитов в легкой (50–100 × 10^9 в мл) или умеренной (20–50 × 10^9 в мл) степени. Однако при этом на фоне «естественной гипокоагуляции» может возникать широкий спектр спонтанных (или неспровоцированных) венозных тромботических осложнений [15].

ГГТ отражает ферментативную активность печени, однако повышение ее уровня возможно при патологии билиарной системы, сердечной патологии, приеме некоторых лекарственных препаратов. Алкоголь стимулирует экспрессию гена ГГТ. Активность сывороточной ГГТ повышена примерно у 75% лиц, злоупотребляющих алкоголем (чувствительность — 60–90%, специфичность — 50–72%) [2].

АСТ и АЛТ — белковые вещества, участвующие в обменных процессах, в частности аминокислотных. Данные ферменты вырабатываются внутриклеточно, поэтому повышение их содержания в крови свидетельствует о разрушении клеточных структур. При многих формах острого и хронического поражения печени, при стеатозе АСТ/АЛТ меньше или равно 1, а при алкогольном гепатите это отношение часто превышает 2 [16].

Гипербилирубинемия может выступать показателем печеночной недостаточности. При нарастании тяжести АПБ часто отмечается уровень билирубина > 50 мкмоль/л [17].

Комбинации сывороточных тестов, используемых для диагностики фиброза печени, называются диагностическими индексами (панелями). Основные диагностические индексы, применяющиеся на практике (высокоинформативные для АБП):

- FibroTest (α2-макроглобулин, гаптоглобин, ГГТ, аполипопротеин (ApoA1), билирубин, пол, возраст);
- FibroSpect (α2-макроглобулин, гиалуроновая кислота и ТИМП-1);
- Hepascore (билирубин, ГГТ, гиалуроновая кислота, α2-макроглобулин, возраст, пол);
- FibroMeter (количество тромбоцитов, протромбиновый индекс (ПИ), АСТ, гиалуроновая кислота, α2-макроглобулин, мочевина, возраст);
- AshTest (ГГТ, АЛТ, общий билирубин, α2-макроглобулин, ApoA1, гаптоглобин с уровнем АСТ, возраст, пол);
- индекс PGAA (ПИ, ГГТ, ApoA1 и α2-макроглобулин).

В ходе исследования показано, что при значениях FibroTest ниже 0,58 можно говорить о том, что прогрессирующего фиброза печени нет (стадия Клейнера ≥ F3) с диагностической точностью 94% [18]. FibroTest имеет высокую диагностическая ценность с площадью под ROC-кривой (AUROC), достигающей 0,94.

По данным исследований, при диагностике выраженного фиброза и цирроза диагностическая точность FibroTest, FibroMeterA и Hepascore в целом не отличалась при выраженном фиброзе (AUROC около 0,80) и циррозе (AUROC около 0,90), однако была выше, чем у APRI, Forns и FIB-4. Наиболее точным и прогностически значимым оказался FibroTest (*табл. 1*) [17, 18].

МЕТОДЫ ВИЗУАЛИЗАЦИИ ПЕЧЕНИ

В клинической практике используются МРТ, КТ, УЗИ, непрямая ультразвуковая эластография печени. К плюсам данных методов можно отнести их высокую доступность, неинвазивность, возможность применения для скрининга на ранних этапах поражения печени. Эти методы позволяют количественно определить стеатоз, исключить другие причины поражения печени (например, первичный склерозирующий холангит), выявить признаки выраженного фиброза/цирроза и их осложнений. Ультразвуковая диагностика в качестве рутинного метода для оценки стадии фиброза обладает низкой чувствительностью и специфичностью, особенно на начальных стадиях фиброза, так же, как при степени стеатоза менее 20–30% объема ткани печени [17]. МРТ и МР-спектроскопия являются надежными инструментами для оценки количества стеатоза и могут обнаружить 5–10% стеатоза, но важно помнить, что методы стандартизации этих исследований еще не разработаны, а высокая стоимость и низкая доступность ограничивают их применение [19, 20].

Эластография

В 1991 г. J. Ophir и соавт. предложили использовать термин «эластография» (от лат. *elasticus* — упругий) для обозначения количественного метода визуализации биологических тканей [21]. Правильнее употреблять термин «эластометрия», так как в процессе исследования анализируется среднее значение показателей эластичности печени, а не визуальное изображение органа. Но в настоящее время за рубежом чаще используют термин «эластография», чем «эластометрия».

Компрессионная эластография оценивает деформацию тканей, соотношение величин деформации в разных участках области исследования. С помощью данного метода исследуют поверхностно расположенные органы. Компрессия производится линейным датчиком, что позволяет обеспечить деформацию тканей. Менее упругий, мягкий объект уменьшится в объеме сильнее, чем более упругий. На информативность метода влияет ряд условий (*рис. 1*):

- «правило перпендикулярности» — плоскость сканирования находится под углом 90° к плоскости исследования;

Рис. 1. Компрессионная эластография

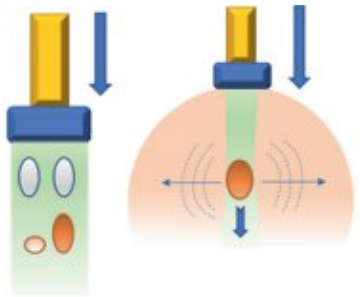

Таблица 1

Диагностическая эффективность некоторых неинвазивных тестов сывороточных маркеров фиброза для диагностики цирроза у пациентов с алкогольной болезнью печени [17]

Тесты	Пороговое значение	Распространенность F4, %	Площадь под ROC-кривой (95%-ный доверительный интервал)	Положительные прогностические значения,%	Отрицательные прогностические значения, %
Гиалуроновая кислота	250 μg/L	–	0,78	35,0	98,0
Индекс PGAA	10	27	0,87 (0,79–0,92)	72,0	92,0
FibroTest	≥ 0,70	31	0,94 (0,90–0,96)	73,4	93,5
	≥ 0,75	15	0,88 (0,79–0,93)	43,9	92,8
Enhanced liver fibrosis test	≥ 10,5	23	0,92 (0,89–0,96)	71,0	94,0
FibroMeter	≥ 0,5	31	0,94 (0,90–0,97)	53,7	98,9
FIB-4	< 1,45	31	0,80 (0,72–0,86)	n.a.	n.a.
	< 1,45	15	0,80 (0,71–0,87)	n.a.	n.a.

- «правило параллельности» — плоскость рабочей поверхности датчика параллельна плоскости исследования;
- исследование выполняется на неподвижной твердой поверхности.

Динамическая эластография основана на сдвиговых волнах — поперечных упругих волнах, которые распространяются в основном в твердых телах. В мягких биологических тканях при определенных условиях они также могут возникать в силу особых (резиноподобных) свойств биологических тканей, обусловленных вязкостью. Смещение частиц среды и сопутствующая этому деформация среды происходят в поперечном направлении относительно направления распространения волны. Если в направлении излучения ультразвукового датчика создать в узкой области давление определенного уровня, то в поперечном направлении возникает и начинает распространяться сдвиговая волна. Следовательно, скорость будет возрастать пропорционально упругости ткани. Существуют механический (аппарат Фиброскан, Echosens, Франция) и электронный (аппараты Aixplorer, SuperSonic Imagine, Франция, и Ultima, фирма «Радмир», Украина) способы генерации данных волн.

В ходе динамической эластографии применяются следующие виды давления:

- механическое импульсное или вибрационное, с использованием сдвиговых волн, возникающих при этом (транзиентная эластография);
- акустическое радиационное, создаваемое длинным ультразвуковым сигналом и оценкой получающихся продольных деформаций;
- акустические радиационные импульсы, создаваемые ультразвуковыми сигналами, сфокусированными на разной глубине с использованием оценки скорости сдвиговых волн.

С помощью компрессионных методов получают только качественные (или сравнительные количественные) характеристики жесткости тканей, тогда как методы с применением сдвиговых волн позволяют оценить количественно модуль Юнга [22–24].

Непрямая ультразвуковая эластография печени (фиброэластометрия) — это пульс-Эхо-УЗ-методика оценки характера, скорости распространения колебаний для определения эластичности ткани печени.

К преимуществам данного метода можно отнести:

- легкость выполнения исследования;
- отсутствие ограничения трудоспособности пациентов;
- минимальные временны́е и материальные затраты (в среднем занимает 5–7 мин, для его проведения не требуются дополнительные расходные материалы, кроме геля для УЗИ).

Ограничения метода непрямой ультразвуковой эластографии печени с использованием сдвиговых волн — аппарат-зависимые факторы, оказывающие влияние на качество и достоверность получаемых данных:

- избыточная масса тела, слой подкожно-жировой клетчатки;
- узкие межреберные промежутки;
- наличие асцита, приводящее к невозможности распространения механической волны на ткань печени через слой жидкости;
- повышение внутрибрюшного давления (метеоризм, напряжение пресса, тесная одежда на животе, гастростаз и обильный прием пищи);
- быстрые смещения органа (близость некоторых участков печени к сердцу, аорте, диафрагме) [23].

Пороговые значения и корреляция показателей непрямой ультразвуковой эластографии с результатами пункционной биопсии печени

Ч.С. Павлов и соавт. провели метаанализ пяти ретроспективных и девяти проспективных когортных исследований с участием 834 пациентов, в которых применялись пороговые значения от 7,15 до 34,9 кПа. Чувствительность и специфичность непрямой ультразвуковой эластографии с пороговым значением около 7,5 кПа (от 7,00 до 7,8 кПа) составила 0,94 и 0,89 для выявления фиброза начиная со стадии F2. Значения от 9,5 кПа (диапазон от 8,0 до 11,0 кПа) с чувствительностью и специфичностью 0,92 и 0,70 позволяли предположить наличие тяжелого фиброза печени F3. О стадии фиброза F4 (цирроз печени) с чувствительностью 0,95 и специфичностью 0,71 свидетельствовали значения более 12,5 кПа [25].

На базе Клиники пропедевтики внутренних болезней, гастроэнтерологии и гепатологии им. В.Х. Василенко ФГАОУ ВО «Первый МГМУ им. И.М. Сеченова» и гастроэнтерологического отделения Мордовской Республиканской клинической больницы (г. Саранск) проведено когортное проспективное исследование, включавшее 90 пациентов (19 женщин и 71 мужчину).

Диагноз у всех участников ставился на основании анамнеза — злоупотребление алкоголем более 5 лет (в дозах более 24 г/сут для мужчин и более 16 г/сут для женщин). Подтверждение поражения печени основывалось на гистологических данных, полученных после проведения пункционной биопсии. ПБП была выполнена в кабинете биопсии клиники профессором Ч.С. Павловым и кандидатом медицинских наук Ш.А. Ондосом.

Выраженность фиброза печени в образцах печеночной ткани рассчитывалась с помощью системы METAVIR: F0 — отсутствие рубцов, F1 — минимальное рубцевание, F2 — рубцевание имеет место и выходит за области печени, содержащие кровеносные сосуды, F3 — мостовидный распространяющийся фиброз, фиброзные участки соединяются между собой, F4 — цирроз или глубокое рубцевание печени.

Все морфологические исследования проведены доцентом кафедры патологической анатомии ФГАОУ ВО «Первый МГМУ им. И.М. Сеченова» Т.П. Некрасовой. Всем пациентам за день до биопсии проводилась фиброэластометрия на аппарате Фиброскан.

Слепым методом проведена сравнительная оценка диагностической точности фиброэластометрии в диагностике степени фиброза печени у пациентов с АБП. Сопоставляли данные, полученные при непрямой ультразвуковой эластографии (индекс-тест), и результаты гистологического исследования биоптатов печени (референс-стандарт) (*табл. 2*). Стадия фиброза F0 наблюдалась у 2, F2 — у 3, F3 — у 4, F4 — у 81 больного, F1 не выявлена. Для стадии F2 получена чувствительность 33%, специфичность — 97,7%, для стадии F3 чувствительность — 33%; специфичность — 96,5%, для стадии F4 чувствительность — 92,7%, специфичность — 42%.

Совпадение стадии фиброза, определенной по результатам непрямой ультразвуковой эластографии, с таковой по результатам морфологического исследования биоптата печени наблюдалось у 80 из 90 обследуемых.

Таблица 2

Сравнение результатов непрямой ультразвуковой эластографии и гистологического исследования биоптатов печени

Показатели	F0	F1	F2	F3	F4
Число больных с данной стадией фиброза, по гистологическим данным	1	0	3	3	83
Показатели непрямой ультразвуковой эластографии:					
• число больных с данной стадией фиброза	2	0	3	4	81
• число больных с истинно положительными результатами	1	0	1	1	77
• данные непрямой эластографии (кПА) Standart deviation	5,30	–	10,9 ± 2,84781	8,95 ± 7,99031	51,94531 ± 21,02564
Диагностическая ценность, %	89,0	–	95,5	94,4	88,0

Рис. 2. Выбор метода диагностики стадии фиброза при алкогольной болезни печени

ЗАКЛЮЧЕНИЕ

Сравнение результатов непрямой ультразвуковой эластографии с данными морфологического исследования — «золотого стандарта» оценки выраженности фиброза печени — показало, что высокой диагностической точностью она обладает при стадиях фиброза F3–F4.

По результатам нашего исследования и с учетом мнения зарубежных экспертов мы предлагаем алгоритм использования непрямой ультразвуковой эластографии для оценки стадии фиброза у пациентов с алкогольной болезнью печени и выбора дальнейшей тактики лечения и ведения пациентов (*рис. 2*). У пациентов с плотностью печени до 6 кПА можно говорить о стадии фиброза F0–F1, которая требует дальнейшего клинического наблюдения без проведения биопсии. Полученные промежуточные значения (от 6,1 до 11,9 кПА) свидетельствуют о прогрессировании фиброза и диктуют необходимость пункционной биопсии печени в сочетании с использованием неинвазивных методов для определения тактики лечения. Плотность ткани более 12 кПА говорит о выраженном фиброзе или циррозе печени (стадия F4), в данном случае проведение биопсии нецелесообразно, однако требуется дополнительное обследование для исключения осложнений.

ЛИТЕРАТУРА / REFERENCES

1. *Griswold M.G., Fullman N., Hawley C., Arian N., Zimsen S.R.M., Tymeson H.D. et al. Alcohol use and burden for 195 countries and territories, 1990–2016: a systematic analysis for the Global Burden of Disease Study 2016. Lancet. 2018; 392(10152): 1015–35. DOI: 10.1016/S0140-6736(18)31310-2*
2. *World Health Organization. Management of substance abuse unit. Global status report on alcohol and health 2014. World Health Organization; 2014. 376 p.*
3. *Alcohol consumption among adults. In: Health at a Glance 2017. OECD; 2017: 72–3.*
4. *Rehm J., Gmel Sr. G.E., Gmel G., Hasan O.S.M., Imtiaz S., Popova S. et al. The relationship between different dimensions of alcohol use and the burden of disease-an update. Addiction. 2017; 112(6): 968–1001. DOI: 10.1111/add.13757*
5. *Ивашкин В.Т., Маевская М.В., Павлов Ч.С., Сиволап Ю.П., Луньков В.Д., Жаркова М.С. и др. Клинические рекомендации Российского общества по изучению печени по ведению взрослых пациентов с алкогольной болезнью печени. Рос. журн. гастроэнтерологии, гепатологии, колопроктологии. 2017; 27(6): 20–40. [Ivashkin V.T., Maevskaya M.V., Pavlov Ch.S., Sivolap Yu.P., Lun'kov V.D., Zharkova M.S. i dr. Klinicheskie rekomendatsii Rossiiskogo obshchestva po izucheniyu pecheni po vedeniyu vzroslykh patsientov s alkogol'noi bolezn'yu pecheni. Ros. zhurn. gastroenterologii, gepatologii, koloproktologii. 2017; 27(6): 20–40. (in Russian)]. DOI: 10.22416/1382-4376-2017-27-6-20-40*
6. *Komova A., Maevskaya M., Ivashkin V. Prevalence of liver disease in Russia's largest city: a population-based study. Am. J. Clin. Med. Res. 2014; 2(5): 99–102. DOI: 10.12691/ajcmr-2-5-2*
7. *Yoon Y.-H., Chen C.M. Surveillance Report #105. Liver cirrhosis mortality in the United States: national, state, and regional trends, 2000–2013. 2016. URL: https://pubs.niaaa.nih.gov/publications/surveillance105/Cirr13.pdf (дата обращения — 15.01.2019).*
8. *Filingeri V., Francioso S., Sforza D., Santopaolo F., Oddi F.M., Tisone G. A retrospective analysis of 1.011 percutaneous liver biopsies performed in patients with liver transplantation or liver disease: ultrasonography can reduce complications? Eur. Rev. Med. Pharmacol. Sci. 2016; 20(17): 3609–17.*
9. *Прокопчик Н.И., Цыркунов В.М. Ошибки морфологической диагностики поражений печени. Гепатология и гастроэнтерология. 2018; 2(2): 192–9. [Prokopchik N.I., Tsyrkunov V.M. Oshibki morfologicheskoi diagnostiki porazhenii pecheni. Gepatologiya i gastroenterologiya. 2018; 2(2): 192–9. (in Russian)]*
10. *Bissonnette J., Altamirano J., Devue C., Roux O., Payancé A., Lebrec D. et al. A prospective study of the utility of plasma*

biomarkers to diagnose alcoholic hepatitis. Hepatology. 2017; 66(2): 555–63. DOI: 10.1002/hep.29080

11. *Фёдоров П.Н., Беляков Н.А. Лабораторные маркеры фиброза печени. Мед. академ. журн. 2014; 14(1): 16–23. [Fedorov P.N., Belyakov N.A. Laboratornye markery fibroza pecheni. Med. akadem. zhurn. 2014; 14(1): 16–23. (in Russian)]*
12. *Mueller S. Noninvasive assessment of patients with alcoholic liver disease. Clin. Liver Dis. 2013; 2(2): 68–71. DOI: 10.1002/cld.186*
13. *Hazeldine S., Hydes T., Sheron N. Alcoholic liver disease — the extent of the problem and what you can do about it. Clin. Med. 2015; 15(2): 179–85. DOI: 10.7861/clinmedicine.15-2-179*
14. *Duarte S., Baber J., Fujii T., Coito A.J. Matrix metalloproteinases in liver injury, repair and fibrosis. Matrix Biol. 2015; 44–46: 147–56. DOI: 10.1016/j.matbio.2015.01.004*
15. *Куркина И.А., Маевская М.В., Ивашкин В.Т. Гиперкоагуляция и тромбоз у больных циррозом печени. Поликлиника. 2015; 4–2: 20–6. [Kurkina I.A., Maevskaya M.V., Ivashkin V.T. Giperkoagulyatsiya i tromboz u bol'nykh tsirrozom pecheni. Poliklinika. 2015; 4–2: 20–6. (in Russian)]*
16. *Gough G., Heathers L., Puckett D., Westerhold C., Ren X., Yu Z. et al. The utility of commonly used laboratory tests to screen for excessive alcohol use in clinical practice. Alcohol. Clin. Exp. Res. 2015; 39(8): 1493–500. DOI: 10.1111/acer.12780*
17. *European Association for the Study of the Liver; European Association for the Study of the Liver. EASL Clinical Practical Guidelines: Management of alcoholic liver disease. J. Hepatol. 2018; 69(1): 154–81. DOI: 10.1016/j.jhep.2018.03.018*
18. *Thiele M., Madsen B.S., Hansen J.F., Detlefsen S., Antonsen S., Krag A. Accuracy of the Enhanced Liver Fibrosis Test vs FibroTest, elastography, and indirect markers in detection of advanced fibrosis in patients with alcoholic liver disease. Gastroenterology. 2018; 154(5): 1369–79. DOI: 10.1053/j.gastro.2018.01.005*
19. *Maruzzelli L., Parr A.J., Miraglia R., Tuzzolino F., Luca A. Quantification of hepatic steatosis: a comparison of computed tomography and magnetic resonance indices in candidates for living liver donation. Acad. Radiol. 2014; 21(4): 507–13. DOI: 10.1016/j.acra.2014.01.007*
20. *Kramer H., Pickhardt P.J., Kliewer M.A., Hernando D., Chen G.H., Zagzebski J.A. et al. Accuracy of liver fat quantification with advanced CT, MRI, and ultrasound techniques: prospective comparison with MR spectroscopy. AJR Am. J. Roentgenol. 2017; 208(1): 92–100. DOI: 10.2214/AJR.16.16565*
21. *Ophir J., Céspedes I., Ponnekanti H., Yazdi Y., Li X. Elastography: a quantitative method for imaging the elasticity of biological tissues. Ultrason. Imaging. 1991; 13(2): 111–34. DOI: 10.1177/016173469101300201*
22. *Зыкин Б.И., Постнова Н.А., Медведев М.Е. Ультразвуковая эластография. Мед. алфавит. 2013; 10: 14–9. [Zykin B.I., Postnova N.A., Medvedev M.E. Ul'trazvukovaya elastografiya. Med. alfavit. 2013; 10: 14–9. (in Russian)]*
23. *Осипов Л.В. Технологии эластографии в ультразвуковой диагностике. Мед. алфавит. 2013; 3–4: 5–21. [Osipov L.V. Tekhnologii elastografii v ul'trazvukovoi diagnostike. Med. alfavit. 2013; 3–4: 5–21. (in Russian)]*
24. *Voican C.S., Louvet A., Trabut J.B., Njiké-Nakseu M., Dharancy S., Sanchez A. et al. Transient elastography alone and in combination with FibroTest for the diagnosis of hepatic fibrosis in alcoholic liver disease. Liver Int. 2017; 37(11): 1697–705. DOI: 10.1111/liv.13440*
25. *Pavlov C.S., Casazza G., Nikolova D., Tsochatzis E., Burroughs A.K., Ivashkin V.T. et al. Transient elastography for diagnosis of stages of hepatic fibrosis and cirrhosis in people with alcoholic liver disease. Cochrane Database Syst. Rev. 2015; 1: CD010542. DOI: 10.1002/14651858.CD010542.pub2*