



Ультразвуковые диагностические критерии критического состояния плода

М. А. Карданова, И. В. Игнатко, А. Н. Стрижаков, И. М. Богомазова, В. С. Флорова

Первый Московский государственный медицинский университет имени И. М. Сеченова

Цель работы: изучить особенности ультразвуковой картины при декомпенсированной плацентарной недостаточности (ПН) для разработки основных диагностических критериев критического состояния плода.

Материалы и методы. Проведено ультразвуковое, в т. ч. доплерометрическое, исследование (УЗИ) 85 женщин с осложненным ПН течением беременности. Основную группу составили 38 беременных с отягощенной декомпенсированной ПН, группу сравнения — 47 женщин с компенсированной ПН.

Результаты. Средний гестационный срок к моменту родов при УЗИ в основной группе составил $31,3 \pm 4,09$ недели. При критическом состоянии плода во всех наблюдениях отмечали отклонения от нормальной эхографической картины. При этом у 33 (86,8%) участниц декомпенсированная ПН сопровождалась синдромом задержки роста плода (СЗРП), что достоверно отличалось от группы с компенсированной ПН (ОШ = 3,951, ДИ = 1,388–11,247; ОР = 1,466, ДИ = 1,106–1,943; $p < 0,01$). Для критического состояния плода были характерны II–III степени отставания фетометрических параметров, в 40% — смешанные и асимметричные формы СЗРП. При ультразвуковой плацентографии дегенеративные изменения плацентарной ткани в основной группе выявлены в 47,4% наблюдений, преимущественно в сроке 30–33 недели. В основной группе у 13,2% женщин обнаружили изолированное нарушение кровотока в артерии пуповины, у 50% — в сочетании с нарушением кровотока в маточных артериях, у 36,9% — нарушение плодового кровотока. Централизация плодовой гемодинамики выявлена в 31,6% наблюдений. Нарушение гемодинамики в нижней полой вене имело место у 2 (5,3%) беременных в сроках 31 и 37 недель, при этом у 1 (2,6%) в сроке 31 неделя регистрировался ретроградный кровоток и при УЗИ диагностирована единственная артерия пуповины.

Заключение. Гемодинамические изменения при критическом состоянии плода затрагивают все звенья маточно-плацентарно-плодового кровообращения. Критическое состояние плода характеризуется срывом основных компенсаторно-приспособительных механизмов фетоплацентарного комплекса, в результате чего плод адекватно не адаптируется к прогрессирующим морфофункциональным изменениям в плаценте, что проявляется тяжелой задержкой роста плода и тяжелой гипоксией.

Ключевые слова: плацентарная недостаточность, критическое состояние плода, синдром задержки роста плода, перинатальные исходы, маточно-плацентарно-плодовый кровоток.



Ultrasonographic Diagnostic Criteria for Fetal Critical Condition

M. A. Kardanova, I. V. Ignatko, A. N. Strizhakov, I. M. Bogomazova, V. S. Florova

I. M. Sechenov First Moscow State Medical University

Objective of the Paper: To study specific ultrasonographic features of decompensated placental insufficiency (PI) in order to identify the main diagnostic criteria for fetal critical condition.

Materials and Methods: Ultrasonography, including Doppler scanning, was performed on eighty-five women with pregnancies complicated by PI. The main group consisted of 38 pregnant women with severe decompensated PI, and the comparison group was made up of 47 pregnant women with compensated PI.

Study Results: At the time of delivery, the mean duration of gestation, as assessed by ultrasonography, in the main group was 31.3 ± 4.09 weeks. All cases of fetal critical condition were associated with abnormal ultrasonographic features. In 33 women (86.8%), decompensated PI was accompanied by intrauterine growth restriction (IUGR), a significant difference from the percentage in the group of women with compensated PI (odds ratio [OR] 3.951; confidence interval [CI]: 1.388–11.247; OR 1.466; CI: 1.106–1.943; $p < 0.01$). Fetal critical condition was associated with grades II–III IUGR, as assessed by fetometry, with 40% of the cases being asymmetrical or mixed. In the main group, placental ultrasonography showed degenerative changes in 18 cases (47.4%), most often at weeks 30–33 of gestation. Five women (13.2%) in the main group had isolated impairment of blood flow within the umbilical artery. In 19 women (50%), this was accompanied by signs of impaired uterine arterial blood flow, and in another 14 women (36.9%) by signs of impaired fetal blood flow. Centralization of fetal circulation was observed in 12 cases (31.6%). Impaired blood flow in the inferior vena cava was noted in two women (5.3%) at weeks 31 and 37 of gestation, respectively. In one woman (2.6%), examination revealed retrograde blood flow at week 31, and ultrasonography detected single umbilical artery.

Conclusion: In fetal critical condition, hemodynamic changes are seen in all segments of fetal-placental-maternal circulation. Fetal critical condition is associated with impairment of the main compensatory and adaptive mechanisms of the fetoplacental unit. This affects fetal adaptation to progressive morphological and functional changes in the placenta, and results in severe intrauterine growth restriction and severe hypoxia.

Keywords: placental insufficiency, fetal critical condition, intrauterine growth restriction, perinatal outcomes, fetal-placental-maternal blood flow.

В последние годы в связи с наметившейся тенденцией к росту рождаемости и снижению перинатальной смертности и заболеваемости вектор научных и практических интересов сместился в сторону обеспечения здоровья новорожденных и детей, предиктора здоровья всех последующих

поколений. На сегодняшний день плод рассматривается как пациент, и ранняя диагностика отклонений его состояния от нормы позволяет скорректировать выявленные изменения, сохранить здоровье новорожденного и таким образом снизить перинатальные заболеваемость и смертность.

Богомазова Ирина Михайловна — к. м. н., доцент кафедры акушерства, гинекологии и перинатологии лечебного факультета ФГАУ ВО «Первый МГМУ им. И. М. Сеченова» Минздрава России, 119991, г. Москва, ул. Большая Пироговская, д. 2 стр. 4. E-mail: kafedra-agr@mail.ru
Игнатко Ирина Владимировна — член-корреспондент РАН, профессор кафедры акушерства, гинекологии и перинатологии лечебного факультета ФГАУ ВО «Первый МГМУ им. И. М. Сеченова» Минздрава России, д. м. н., профессор. 119991, г. Москва, ул. Большая Пироговская, д. 2 стр. 4. E-mail: kafedra-agr@mail.ru
(Окончание на с. 39.)

В связи с переходом в 2012 г. на учет родов по рекомендациям ВОЗ с 22 недель гестации при массе более 500 г отмечен прямо пропорциональный рост заболеваемости населения за счет ранней инвалидизации и тяжелой перинатальной заболеваемости. При этом неуклонно возрастает число беременных группы высокого перинатального риска, которым требуется высококвалифицированная врачебная помощь. Плацентарная недостаточность (ПН) и синдром задержки роста плода (СЗРП) являются одними из ключевых и часто встречающихся осложнений течения беременности, при этом наиболее неблагоприятные исходы, включающие перинатальные потери и инвалидизацию детей, а значит, будущих поколений, мы получаем при беременности, осложнившейся критическим состоянием плода.

Введение термина «критическое состояние плода» объясняется высокой значимостью антенатальных нарушений состояния плода в генезе постнатального возникновения и развития в трудоспособном возрасте социально значимых заболеваний. Это понятие предусматривает такую степень нарушений морфофункционального состояния, при которой истощение компенсаторных механизмов обуславливает высокий риск ante-, intra- и ранней неонатальной гибели. На сегодняшний день во всем мире остается спорным вопрос о целесообразности пролонгирования беременности при диагностированной декомпенсированной ПН. Многие ученые мира используют современные методы оценки состояния плода и стараются максимально пролонгировать беременность при развившейся декомпенсированной ПН, особенно при выявлении ее в ранние сроки беременности.

Цель работы: изучить особенности ультразвуковой картины при декомпенсированной ПН для разработки основных диагностических критериев критического состояния плода.

МАТЕРИАЛЫ И МЕТОДЫ

Исследование выполнено в период 2014–2016 гг. на кафедре акушерства, гинекологии и перинатологии лечебного факультета Первого Московского государственного медицинского университета им. И. М. Сеченова (заведующий кафедрой — академик РАН, проф. Стрижаков А. Н.), располагающейся на базе родильного дома и детского боксированного корпуса ГБУЗ ДЗ «ГКБ им. С. С. Юдина» г. Москвы. Необходимо отметить, что учреждение оказывает высококвалифицированную специализированную и высокотехнологичную консультативно-диагностическую и стационарную медицинскую помощь беременным, роженицам, родильницам, новорожденным детям. Родильный дом входит в состав многопрофильной клинической больницы с реанимационным отделением. Это приводит к тому, что в родильном доме концентрируются беременные с тяжелой экстрагенитальной патологией (заболеваниями органов дыхания, сердечно-сосудистой и мочевыделительной систем, опорно-двигательного аппарата, периферической нервной системы, крови, с различными хирургическими заболеваниями), значительно отягощающей течение беременности.

С целью разработки оптимального подхода к родоразрешению беременных при критическом состоянии плода

нами проведено проспективное комплексное исследование показателей кровообращения в системе «мать — плацента — плод», артериального и венозного кровообращения плода и показателей центральной гемодинамики у 38 беременных с декомпенсированной ПН, находившихся на стационарном лечении в родильном доме ГКБ им. С. С. Юдина. Группу сравнения составили 47 беременных с компенсированной ПН.

УЗИ проводили в лаборатории перинатальной диагностики на кафедре акушерства, гинекологии и перинатологии Первого МГМУ им. И. М. Сеченова, в приемном отделении и клинко-диагностическом центре родильного дома ГКБ им. С. С. Юдина с использованием аппарата PhilipsHD5 (Нидерланды), снабженного датчиком цветного и доплеровского картирования и конвексным электронным датчиком с частотой 3,5 и 2,5 МГц. Для нивелирования низкочастотных сигналов от пульсирующих стенок сосуда и получения качественных кривых скоростей кровотока использовали фильтр 50 Гц. Пробный объем устанавливали равным 1–3 мм, угол между продольной осью сосуда и направлением доплеровского луча — 35–40°.

УЗИ проводили в положении женщины лежа на спине, начиная с определения положения и предлежания плода. Затем измеряли фетометрические параметры: бипариетальный размер и окружность головки, окружность живота, длину бедренной кости. Полученные результаты сравнивали с нормативными показателями, разработанными В. Н. Демидовым (1982), А. Т. Буниным (1985), М. В. Медведевым (1985), А. Н. Стрижаковым (1985). Диагноз СЗРП ставили при отставании фетометрических параметров более чем на 2 недели. При этом выделяли симметричную форму СЗРП (при равномерном отставании всех фетометрических параметров) и ассиметричную (при значительном отставании параметра окружности живота по сравнению с параметрами размера головки плода). Предполагаемую массу плода рассчитывали по формуле М. Shepard и соавт. (1982), учитывая параметры бипариетального размера головки и окружности живота.

Доплерометрическое исследование маточно-плацентарно-плодового кровотока при декомпенсированной ПН включало в себя оценку кровотока в маточных артериях, артерии пуповины плода и плодового кровотока (в средней мозговой артерии, грудном отделе аорты плода, почечной артерии, средней надпочечниковой артерии, ветвях легочной артерии, нижней полой вены, венозного протока).

Для анализа кровообращения в указанных сосудах использовали общепринятый метод вычисления систолодиастолического отношения (СДО) по формуле:

$$\text{СДО} = \text{МССК} / \text{КДСК},$$

где МССК — максимальная систолическая скорость кровотока, КДСК — конечная диастолическая скорость кровотока.

Исследование венозной гемодинамики включало оценку характера и спектра кровотока в венозном протоке, нижней полой вены плода. Для оценки кровотока в венозном протоке вычисляли пульсационный индекс вены, который

Карданова Мадина Аслановна — к. м. н., ассистент кафедры акушерства, гинекологии и перинатологии лечебного факультета ФGAOU BO «Первый МГМУ им. И. М. Сеченова» Минздрава России. 119991, г. Москва, ул. Большая Пироговская, д. 2 стр. 4. E-mail: kafedra-agp@mail.ru
Стрижаков Александр Николаевич — академик РАН, д. м. н., профессор, заведующий кафедрой акушерства, гинекологии и перинатологии лечебного факультета ФGAOU BO «Первый МГМУ им. И. М. Сеченова» Минздрава России. 119991, г. Москва, ул. Большая Пироговская, д. 2 стр. 4. E-mail: kafedra-agp@mail.ru

Флорова Виолетта Сергеевна — аспирант кафедры акушерства, гинекологии и перинатологии лечебного факультета ФGAOU BO «Первый МГМУ им. И. М. Сеченова» Минздрава России. 119991, г. Москва, ул. Большая Пироговская, д. 2 стр. 4. E-mail: kafedra-agp@mail.ru
(Окончание. Начало см. на с. 38.)

определяли отношением разности максимальной скорости кровотока в желудочковую систолу и поздней диастолической скорости к средней скорости в течение всего сердечного цикла.

Статистический анализ полученных данных проводили на персональном компьютере с процессором Intel® Core™ 2 Duo CPU T6600 @ 2.20 GHz в среде Windows 7 Home. В качестве программного обеспечения применяли пакет модулей для статистической обработки данных программы Statistica 64 bit for Windows, а также статистических функций программы Microsoft Office Excel 2007. При нормальном распределении сравнение средних значений в двух группах проводили при помощи критерия Стьюдента для независимых выборок; для множественных сравнений использовали критерий Стьюдента — Ньюмана — Кейлса. Частоту встречаемости признаков в изучаемой совокупности оценивали методом χ^2 Пирсона и методом Фишера. Вычисления производили с помощью программы на сайте medstatistic.ru. Различия в частотах считали достоверными при уровне значимости $p < 0,05$, $p < 0,01$ (95% уровень значимости).

РЕЗУЛЬТАТЫ И ОБСУЖДЕНИЕ

Большинству беременных выполняли более двух УЗИ в динамике при лечении ПН, однако для статистического анализа использовали данные последнего УЗИ до родоразрешения, при котором выявляли гемодинамические нарушения соответствующих степеней в наблюдаемых группах. Таким образом, средний гестационный срок к моменту родов при УЗИ в основной группе составил $31,13 \pm 4,09$ недели против $36,64 \pm 3,32$ недели в группе сравнения. Необходимо отметить, что при критическом состоянии плода во всех наблюдениях отмечали отклонения от нормальной эхографической картины.

Признаки СЗРП зафиксированы при УЗИ у 33 (86,8%) беременных в основной группе, что достоверно чаще, чем в группе сравнения, в которой СЗРП диагностировали в 27 (57,4%) наблюдениях (ОШ = 3,951, 95%-ный ДИ: 1,388–11,247; ОР = 1,466, 95%-ный ДИ: 1,106–1,943; $p < 0,01$). При этом для критического состояния плода была характерна II–III степень отставания фетометрических параметров в 40% случаев, в то время как при компенсированной ПН чаще (56,0%) встречался СЗРП I-й степени.

При анализе структуры формы задержки роста плода оказалось, что при критическом состоянии плода у 8 (21,0%) и у 13 (34,2%) беременных были отмечены смешанная и ассиметричная формы соответственно. При компенсированной ПН чаще встречалась ассиметричная форма СЗРП ($n = 11$, 23,4%).

Таким образом, при проспективном исследовании нами показано, что для декомпенсированной ПН характерны тяжелый СЗРП II–III степени и ассиметричная и смешанная его формы.

При ультразвуковой плацентографии преждевременное созревание плаценты и другие дегенеративные изменения в ней (кисты, псевдокисты, гипоплазия плаценты, расширенные межворсинчатые пространства) в основной группе выявлены в 18 (47,4%) наблюдениях и преимущественно в сроке 30–33 недели, что в 2 раза чаще, чем в группе сравнения (23,4%) (ОШ = 2,945, 95%-ный ДИ: 1,164–7,451).

Маловодие было диагностировано у 22 (57,9%) беременных при критическом состоянии плода, что в 1,4 раза превышало его встречаемость при компенсированной ПН (20 наблюдений, 42,5%) (ОШ = 1,856, 95%-ный ДИ: 0,781–4,411). Многоводие в основной группе имело место у 3 (7,9%) участниц и сочеталось с внутриутробным инфи-

цированием плода, пороком сердца у плода и с декомпенсацией СД у матери.

В проведенном нами исследовании доля патологии плода составила 14,5% и проявлялась множественными пороками развития сердца, легких, костного аппарата, включая и такие хромосомные патологии, как трисомия по 21 паре, синдром Эдвардса, синдром Патау. Для данной группы было характерно острое развитие декомпенсированной ПН на фоне благополучно протекающей беременности, наиболее часто оно отмечалось в сроки до 30 недель. В группе сравнения аномалий развития плода, пуповины не было ни в одном наблюдении. В основной группе патология развития пуповины (единственная артерия пуповины) нами выявлена у 1 (2,6%) женщины и подтверждена при морфологическом исследовании послета.

Косвенные внутриутробные признаки инфицирования плода, проявляющиеся многоводием, присутствием взвесей в околоплодных водах, визуализировались в 3 (7,9%) наблюдениях при критическом состоянии плода, в группе сравнения — в 2 (4,2%) наблюдениях.

Анализ данных доплерометрического исследования позволил установить, что при критическом состоянии плода нарушения кровотока затрагивают все звенья системы «мать — плацента — плод», включая артериальный, венозный кровотоки и централизацию плодового кровотока плода. Так, в основной группе у 5 (13,2%) женщин было выявлено изолированное нарушение кровотока в артерии пуповины, у 19 (50,0%) — в сочетании с нарушением кровотока в маточных артериях, у 14 (36,9%) — нарушение плодового кровотока. Централизация плодовой гемодинамики обнаружена у 12 (31,6%) беременных (рис. 1, 2).

Средние показатели СДО в маточных артериях у женщин при критическом состоянии плода были достоверно выше, чем в группе сравнения. Нарушение кровотока в маточно-плацентарном звене проявлялось повышением сосудистой резистентности за счет роста диастолического кровотока, при этом двустороннее повышение сосудистого сопротивления в маточных артериях в основной группе нами было отмечено в 20 (52,6%) наблюдениях против 11 (23,4%) в группе сравнения ($p < 0,05$), с дикротической выемкой в раннюю фазу диастолы — у 14 (36,8%).

Изменения кровотока в аорте плода в основной группе проявлялись прогрессирующей централизацией кровотока,

Рис. 1. Ультразвуковые признаки плацентарной недостаточности у обследованных беременных

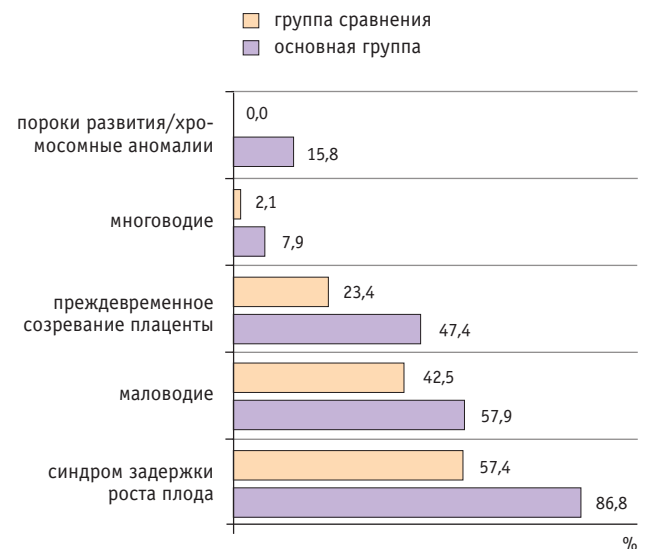
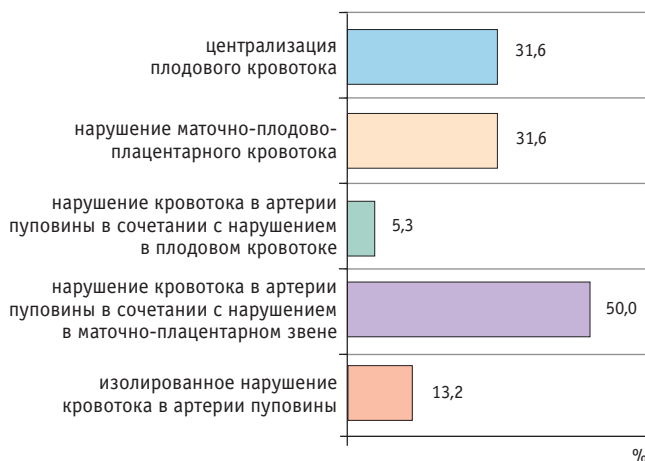


Рис. 2. Частота нарушений гемодинамики при критическом состоянии плода



характеризующейся увеличением сосудистого сопротивления и последующим нулевым диастолическим или реверсным кровотоком в диастолу. Так, у 6 (15,8%) беременных основной группы выявлен нулевой диастолический кровоток в фазу ранней диастолы в аорте плода, централизация плодового кровотока по повышению индексов сосудистого сопротивления в аорте плода — у 3, у одной беременной зафиксирован реверсивный кровоток, при этом произошла антенатальная гибель плода. Однако анализ перинатальных исходов при нарушенном кровотоке в аорте плода не выявил достоверных отличий от группы с нормальным или нарушенным кровотоком в аорте плода при нулевом диастолическом кровотоке в артерии пуповины плода.

Во многих исследованиях большое внимание в прогнозировании перинатальных исходов уделяется оценке кровотока в средней мозговой артерии плода. Проведенный нами анализ кровотока в среднемозговой артерии показал, что среднее СДО кровотока в ней составляло $2,91 \pm 1,22$ и соответствовало нормативным значениям, однако, было достоверно ниже, чем в группе сравнения ($3,65 \pm 0,83$, $p < 0,05$). Необходимо отметить, что нами не найдена зависимость между показателями кровотока в средней мозговой артерии и степенью тяжести гипоксически-ишемического поражения ЦНС новорожденного. Не было также ни одного наблюдения с повышением сосудистой резистентности (СДО более 9,0) в средней мозговой артерии плода.

Полученные результаты свидетельствуют, что при длительно текущей гипоксии плода, прогрессировании централизации артериального кровотока снижение кровотока в почках и надпочечниках плода выявляется с 26 недель

РЕКОМЕНДУЕМАЯ ЛИТЕРАТУРА

1. Воеводин С. М., Шеманаева Т. В., Дубова Е. А. Ультразвуковая и клиничко-морфологическая оценка плацентарной дисфункции при критических состояниях у плода. *Гинекология*. 2013; 15(5): 65–9. [Voevodin S. M., Shemanaeva T. V., Dubova E. A. Ul'trazvukovaja i kliniko-morfologičeskaja ocenka placentarnoj disfunkcii pri kritičeskix sostojanijah u ploda. *Ginekologija*. 2013; 15(5): 65–9. (in Russian)]
2. Зубков В. В., Рюмина И. И., Михайлова О. И., Тютюнник В. Л. Частота развития инфекционно-воспалительных заболеваний новорожденных при плацентарной недостаточности. *Акушерство и гинекология*. 2012; 3: 65–70. [Zubkov V. V., Rjumina I. I., Mihajlova O. I., Tjutjunnik V. L. Chastota razvitija infekcionno-vospalitel'nyh zaboolevanij novorozhdennyh pri placentarnoj nedostatočnosti. *Akusherstvo i ginekologija*. 2012; 3: 65–70. (in Russian)]
3. Ларина Е. Б., Мамедов Н. Н., Нефедова Н. А., Москвина Л. В., Андреев А. И., Панина О. Б. и др. Синдром задержки роста

беременности, в результате чего ухудшение функции данных органов отражается в последующем дезадаптацией новорожденных в раннем неонатальном периоде.

Установлено, что исследование венозного кровотока необходимо проводить при критическом состоянии плодово-плацентарного кровотока при угрозе ранних или сверхранных преждевременных родов для того, чтобы оценить компенсаторный ресурс плода и определить рациональную акушерскую тактику. В нашем исследовании не было ни одного случая с патологическим кровотоком в вене пуповины и венозном протоке плода. Однако было выявлено нарушение кровотока в нижней полой вене у 2 беременных в группе с критическим состоянием плода, которое проявлялось нулевым ретроградным кровотоком в диастолу в указанном сосуде. При этом изменения кровотока в нижней полой вене регистрировали вторично по отношению к артериальному кровотоку. В обоих случаях беременность протекала на фоне умеренной презкламписии. При обнаружении патологических кривых скоростей в венозной системе плода родоразрешение проводили в течение суток с момента их регистрации, при этом неблагоприятных перинатальных исходов в группе с нарушенным кровотоком в венозной системе не было.

Таким образом, на основании полученных данных обзора литературы при декомпенсированной ПН и проведенного исследования были выделены следующие ультразвуковые и доплерометрические характеристики критического состояния плода:

- нулевой/реверсный диастолический кровоток в артерии пуповины;
- СЗРП II–III степени асимметричной и смешанной формы;
- маловодие;
- преждевременное созревание, гипоплазия плаценты;
- пороки развития и маркеры хромосомной патологии;
- выраженная централизация артериального кровотока плода;
- нарушения кровотока в венозном протоке и нижней полой вене.

ЗАКЛЮЧЕНИЕ


Гемодинамические изменения при критическом состоянии плода затрагивают все звенья маточно-плацентарно-плодового кровообращения. Критическое состояние плода характеризуется срывом основных компенсаторно-приспособительных механизмов фетоплацентарного комплекса, в результате чего плод адекватно не адаптируется к прогрессирующим морфофункциональным изменениям в плаценте, что проявляется тяжелой задержкой роста плода и тяжелой гипоксией.

плода: клиничко-морфологические аспекты. *Вопр. гинекологии, акушерства и перинатологии*. 2013; 12(1): 22–7. [Larina E. B., Mamedov N. N., Nefedova N. A., Moskvina L. V., Andreev A. I., Pанина О. В. i dr. Sindrom zaderzhki rosta ploda: kliniko-morfologičeskie aspekty. *Vopr. ginekologii, akusherstva i perinatologii*. 2013; 12(1): 22–7. (in Russian)]

4. Мерц Э. Ультразвуковая диагностика в акушерстве и гинекологии. Т. 1. *Акушерство*. М.: МЕДпресс-информ; 2011. 23 с. [Merc Je. Ul'trazvukovaja diagnostika v akusherstve i ginekologii. T. 1. *Akusherstvo*. М.: MEDpress-inform; 2011. 23 с. (in Russian)]
5. Стрижаков А. Н., Давыдов А. И., Игнатко И. В., Белоцерковцева Л. Д., Сичинава Л. Г., Тимохина Т. Ф. Высокотехнологичные методы исследования состояния матери и плода: обеспечение здоровья будущего поколения. *Вопр. гинекологии, акушерства и перинатологии*. 2012. 11(4): 6–12. [Strizhakov A. N., Davydov A. I., Ignatko I. V., Belocerkovceva L. D., Sichinava L. G., Timohi-

na T. F. Vysokotehnologichnye metody issledovaniya sostojanija materi i ploda: obespechenie zdorov'ja budushhego pokolenija. *Vopr. ginekologii, akusherstva i perinatologii*. 2012. 11(4): 6–12. (in Russian)]

6. Стрижаков А. Н., Игнатко И. В., Тимохина Е. В., Белоцерковцева Л. Д. Синдром задержки роста плода. М.: Геотар-Медиа; 2014. 120 с. [Strizhakov A. N., Ignatko I. V., Timohina E. V., Belocerkovceva L. D. *Sindrom zaderzhki rosta ploda*. M.: Geotar-Media; 2014. 120 с. (in Russian)]
7. Тезиков Ю. В., Липатов И. С., Рябова С. А., Семушкина Л. С., Гозель Л. Ю. Перинатальный подход к диагностике степени тяжести хронической плацентарной недостаточности. *Международ. науч.-исслед. журн.* 2015; 34(3–4): 105–7. [Tezikov Ju. V., Lipatov I. S., Rjabova S. A., Semushkina L. S., Gogel' L. Ju. *Perinatal'nyj podhod k diagnostike stepeni tjazhesti hronicheskoj placentarnoj nedostatochnosti*. *Mezhdunar. nauch.-issled. zhurn.* 2015; 34(3–4): 105–7. (in Russian)]
8. Тимохина Е. В. Патогенетические механизмы развития синдрома задержки роста плода и проблемы лечения. *Вопр. гинекологии, акушерства и перinatологии*. 2012; 11(2): 17–20. [Timohina E. V. *Patogeneticheskie mehanizmy razvitija sindroma zaderzhki rosta ploda i problemy lechenija*. *Vopr. ginekologii, akusherstva i perinatologii*. 2012; 11(2): 17–20. (in Russian)]
9. American college of obstetricians and gynecologists. ACOG practice bulletin no. 134: fetal growth restriction. *Obstet. Gynecol.* 2013; 121(5): 1122–33.

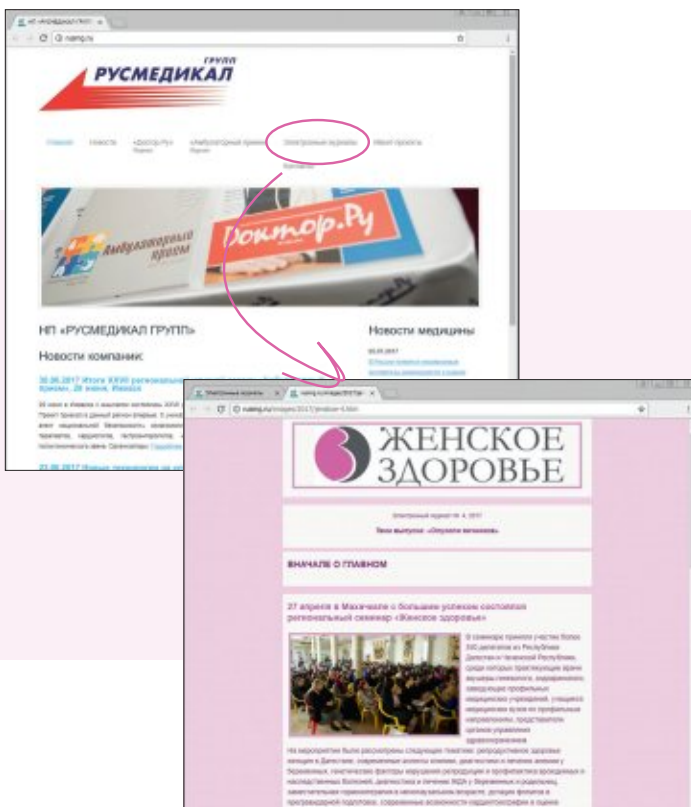
10. Baschat A. A., Kush M., Berg C., Gembruch U., Nicolaidis K. H., Harman C. R., Turan O. M. Hematologic profile of neonates with growth restriction is associated with rate and degree of prenatal Doppler deterioration. *Ultrasound Obstet. Gynecol.* 2013; 41(1): 66–72.
11. Hirshberg A., Levine L.D., Schwartz N., Durnwald C. P. Reversed end-diastolic flow in the middle cerebral artery preceding death in a normally grown fetus. *Obstet. Gynecol.* 2013; 122(2): 507–9.
12. Lee V. R., Pilliod R. A., Frias A. E., Rasanen J. P., Rasanen J. P., Shaffer B. L., Caughey A. B. When is the optimal time to deliver late preterm IUGR fetuses with abnormal umbilical artery Dopplers? *J. Matern. Fetal. Neonatal. Med.* 2016; 29(5): 690–5.
13. Maggio L., Dahlke J. D., Mendez-Figueroa H., Albright C. M., Albright C. M., Chauhan S. P., Wenstrom K. D. Perinatal outcomes with normal compared with elevated umbilical artery systolic-to-diastolic ratios in fetal growth restriction. *Obstet. Gynecol.* 2015; 125(4): 863–9.
14. Rosner J., Rochelson B., Rosen L., Roman A., Roman A., Vohra N., Tam Tam H. Intermittent absent end diastolic velocity of the umbilical artery: antenatal and neonatal characteristics and indications for delivery. *J. Matern. Fetal. Neonatal. Med.* 2014. 27(1): 94–7.
15. Society for Maternal-Fetal Medicine Publications Committee, Berkeley E., Chauhan S. P., Abuhamad A. Doppler assessment of the fetus with intrauterine growth restriction. *Am. J. Obstet. Gynecol.* 2012; 206(4): 300–8. 

Библиографическая ссылка:

Карданова М. А., Игнатко И. В., Стрижаков А. Н., Богомазова И. М., Флорова В. С. Ультразвуковые диагностические критерии критического состояния плода // Доктор.Ру. 2017. № 7 (136). С. 38–42.

Citation format for this article:

Kardanova M. A., Ignatko I. V., Strizhakov A. N., Bogomazova I. M., Florova V. S. Ultrasonographic Diagnostic Criteria for Fetal Critical Condition. *Doctor.Ru*. 2017; 7(136): 38–42.



«Женское здоровье» — ежемесячный медицинский электронный журнал, в котором интересную информацию найдут и руководители медицинских учреждений, и практикующие врачи, и студенты медицинских вузов.

Электронный журнал «Женское здоровье» специализируется на публикации материалов для практикующих врачей акушеров-гинекологов. В издании представлены оригинальные статьи, аналитические заметки, клинические случаи из врачебной практики.

По вопросам бесплатной подписки обращаться — newsline@rusmg.ru



РЕКЛАМА