Вторичная лактазная недостаточность и влияние микрофлоры тонкой кишки на электромоторную активность гладких мышц кишечника

И. Н. Ручкина, А. Э. Лычкова, Н. А. Фадеева, П. Л. Щербаков, О. В. Князев

Московский клинический научно-практический центр Департамента здравоохранения города Москвы

Цель исследования: изучить электромоторную активность гладких мышц тонкой и толстой кишки при вторичной лактазной недостаточности (ВЛН) и влияние микрофлоры тонкой кишки на пропульсивную активность кишечника.
Материалы и методы. Обследованы 93 пациента с ВЛН, оценены состояние микробиоценоза тонкой кишки (водородный тест) и активность гладких мышц кишечника.
Результаты. Для клинической картины при ВЛН средней тяжести характерен упорный метеоризм, развитие которого связано с гипомоторной дискинезией тонкой кишки, усугубляемой избыточным бактериальным ростом: при ВЛН средней тяжести показатели водородного теста достигали 86,9 ± 20,9 ppm, а при тяжелой ВЛН — 105,3 ± 28,3 ppm. При тяжелой ВЛН в клинической картине преобладала диарея, обусловленная гипермоторной дискинезией кишечника. После 14-дневного курса пробиотика у большинства больных ВЛН средней тяжести достигнута ремиссия заболевания, восстановлены моторная функция и эубиоз кишечника.
Ключевые слова: вторичная лактазная недостаточность, микрофлора, пробиотик, синдром избыточного бактериального роста.

Secondary Lactase Deficiency and Impact of Small-Intestinal Microflora on Electrical and Motor Activity of Intestinal Smooth Muscles

I. N. Ruchkina, A. E. Lychkova, N. A. Fadeeva, P. L. Shcherbakov, O. V. Knyazev

Moscow Clinical Scientific and Practical Center at the Moscow Department of Healthcare

Study Objectives: To investigate 1) the electrical and motor activity of small-intestine and colonic smooth muscles in patients with secondary lactase deficiency (SLD) and 2) the impact of small-intestinal microflora on intestinal-propulsive activity.
Materials and Methods: We examined 93 patients with SLD and evaluated their small-intestine microbiota (hydrogen breath test) and the activity of intestinal smooth muscles.
Study Results: Clinically, moderate SLD is manifested as persistent flatulence. It is caused by small-intestinal hypomotility, which is worsened by bacterial overgrowth. Breath hydrogen was 86.9 ± 20.9 ppm in patients with moderate SLD and 105.3 ± 28.3 ppm in patients with severe SLD. The clinical picture of severe SLD was dominated by diarrhea caused by intestinal hypermotility. In most patients with moderate SLD, a 14-day treatment course of probiotic led to a disease's remission and helped restore intestinal motility and eubiotic microflora.
Keywords: secondary lactase deficiency, microflora, probiotic, small-intestinal bacterial overgrowth.

Лактазная недостаточность (ЛН) — патология тонкой кишки, связанная с отсутствием или недостаточной активностью фермента лактазы. Ее крайним проявлением является возникновение синдромов мальабсорбции и мальдигестии. По этиологии ЛН подразделяют на первичную и вторичную (ВЛН). Первичная ЛН связана с врожденным дефицитом фермента лактазы и имеет большое значение в педиатрии [1, 4]. ВЛН обусловлена снижением активности фермента лактазы в тонкой кишке за счет повреждения энтероцитов вследствие кишечных инфекций, при заболеваниях тонкой кишки (болезни Крона, целиакии и др.), при обширных резекциях тонкой кишки. В пожилом и старческом возрасте ВЛН — это проявление инволютивного угасания ферментативной активности лактазы. Во всем мире отмечается рост распространенности ВЛН у лиц в возрасте от 25 до 45 лет. По данным различных авторов, ВЛН встречается в среднем у 30–40% взрослых людей [1, 4].

В последнее десятилетие большое внимание уделяется симбионтной микрофлоре и ее роли в развитии различных хронических заболеваний кишечника. Наибольшее количество бактерий находится в толстой кишке, где их концентрация составляет 10^{10}–10^{11} КОЕ/мл и более. Микроорганизмы в просвете тонкой кишки в норме могут иметь концентрацию до 10^4 КОЕ/мл кишечного содержимого и в основном представлены грамположительными кокками, молочнокислыми палочками, бифидобактериями, грибами. Содержание микроорганизмов более 10^4 КОЕ/мл в просвете тонкой кишки определяют как синдром избыточного бактериального роста (СИБР) [2, 3].

Для оценки состояния двигательной активности ЖКТ исследуют электромоторную активность (ЭМА) гладких мышц. Электромиография (ЭМГ) широко применяется для изучения моторной функции при заболеваниях ЖКТ, она позволяет определить и пропульсивную, и спайковую активность. Определение медленноволновой и спайковой активности

Князев Олег Владимирович *— д. м. н., заведующий отделением лечения воспалительных заболеваний кишечника ГБУЗ МКНЦ ДЗМ. 117628, г. Москва, ш. Энтузиастов, д. 86. E-mail: o.knyazev@mknc.ru*
Лычкова Алла Эдуардовна *— д. м. н., заведующая отделом по патентной и изобретательской работе ГБУЗ МКНЦ ДЗМ. 117628, г. Москва, ш. Энтузиастов, д. 86. E-mail: lychkova@mail.ru*
Ручкина Ирина Николаевна *— д. м. н., ведущий научный сотрудник отделения лечения воспалительных заболеваний кишечника ГБУЗ МКНЦ ДЗМ. 117628, г. Москва, ш. Энтузиастов, д. 86. E-mail: ruchkinai@mail.ru*
Фадеева Нина Александровна *— младший научный сотрудник отделения лечения воспалительных заболеваний кишечника ГБУЗ МКНЦ ДЗМ. 117628, г. Москва, ш. Энтузиастов, д. 86. E-mail: chuevana@mail.ru*
Щербаков Петр Леонидович *— д. м. н., профессор, заведующий отделом эндоскопии ГБУЗ МКНЦ ДЗМ. 117628, г. Москва, ш. Энтузиастов, д. 86. E-mail: p.sherbakov@mknc.ru*

дает возможность интегрально оценить пропульсивную и спастическую активность гладких мышц ЖКТ [6]. Нормативные показатели медленноволновой и спайковой активности тонкой и толстой кишки представлены в *таблице 1*. Несмотря на распространенность ЛН среди взрослого населения, мало изучены ЭМА кишечника при ВЛН и влияние микрофлоры тонкой кишки на двигательную функцию кишечника.

Цель исследования: изучить ЭМА гладких мышц тонкой и толстой кишки при ВЛН и влияние микрофлоры тонкой кишки на пропульсивную активность кишечника.

МАТЕРИАЛЫ И МЕТОДЫ

В отделении патологии кишечника Московского клинического научно-практического центра были обследованы 93 пациента с ВЛН: 66 (71,0%) женщин и 27 (29,0%) мужчин. Средний возраст больных — 29,4 ± 5,6 года.

Клинические проявления ВЛН (частоту стула, степень выраженности метеоризма, дискомфорт/боли в животе) оценивали в баллах (*табл. 2*).

Диагностику ВЛН проводили с помощью экспресс-теста фирмы Biohit (Финляндия) (по цветной шкале тест-системы), тест основан на определении активности фермента лактазы в биоптатах из залуковичного отдела двенадцатиперстной кишки. Биоптат слизистой забирали из ее дистального отдела и исследовали немедленно.

Методика проведения цветного лактазного теста: на первом этапе лактаза, содержащаяся в биоптате, расщепляет лактозу субстрата (реактив 1) до моносахаридов; на втором этапе содержание глюкозы устанавливается с помощью хромогена (реактив 2), в результате чего образуется окрашенное соединение; на третьем этапе результаты окрашивания сравнивают с приложенной цветной шкалой. При отсутствии ЛН биоптат окрашивается в синий цвет, при гиполактазии средней тяжести — в голубой, при гиполактазии тяжелой степени окрашивания не происходит (*рис. 1*).

Уровень бактериальной обсемененности тонкой кишки оценивали по концентрации водорода в выдыхаемом воздухе в течение 2 часов после нагрузки лактулозой (20 мл) на газовом анализаторе H2 MICRO (Micro, Великобритания). Уровень водорода, превышающий 20 parts per million (ppm), является диагностическим критерием избыточного бактериального роста в тонкой кишке [3].

ЭМА кишечника регистрировали в зоне проекции тонкой и толстой кишки; серебряные электроды для регистрации ЭМА имели контактную поверхность площадью 0,5–0,6 мм^2. Регистрацию производили в течение 15–20 мин в условиях предусиления и с использованием аппаратно-программного комплекса CONAN-m (Россия) с полосой пропускания от 0,01 Гц до 10 кГц и уровнем шумов менее 1–5 мкВ. На кривой ЭМГ измеряли амплитудно-частотные характеристики медленноволновой и спайковой активности в тонкой кишке и левых отделах ободочной кишки [6].

При выявлении избыточного бактериального роста всем больным ВЛН назначали комбинированный пробиотик, в состав которого входят *Bifidobacterium longum* 10^7 и *Enterococcus faecium* 10^7, по 1 капсуле 3 раза в день в течение 2 недель. После завершения курса лечения повторно оценивали клинические симптомы ВЛН и степень ее выраженности, показатели ЭМГ тонкой и толстой кишки, уровень бактериального роста в просвете тонкой кишки.

Статистическую обработку результатов выполняли с помощью программы BioStat (2006). Различия данных считали статистически значимыми при $p < 0,05$.

РЕЗУЛЬТАТЫ И ОБСУЖДЕНИЕ

Среди обследованных 93 больных у 71 (76,3%) человека диагностировали ВЛН средней тяжести, а у 22 (23,7%) — тяжелой степени. У 66 (92,9%) больных ВЛН средней тяжести

Рис. 1. Степени выраженности лактазной недостаточности: А — нормолактазия; Б — гиполактазия средней тяжести; В — гиполактазия тяжелой степени

Таблица 1

Показатели медленноволновой и спайковой активности тонкой и толстой кишки в норме

Показатели	Тонкая кишка	Толстая кишка
Частота медленных волн, в мин	20,1 ± 1,9	5,5 ± 0,5
Амплитуда медленных волн, мВ	0,12 ± 0,030	0,11 ± 0,013
Частота спайков, в минуту	2,2 ± 0,30	2,5 ± 0,33
Амплитуда спайков, мВ	0,02 ± 0,004	0,04 ± 0,001

Таблица 2

Оценка клинических симптомов лактазной недостаточности

Баллы	Симптомы	
	метеоризм и дискомфорт/боли в животе	частота стула
0	нет	запор до 3 дней
1	возникают раз в неделю или реже	стул раз в сутки, оформленный
2	ежедневно возникают и требуют медикаментозной коррекции	стул 2–3 раза в сутки, кашицеобразный
3	постоянно беспокоят и не полностью купируются медикаментозной терапией	стул 4 раза в сутки и более, жидкий/кашицеобразный

показатели водородного теста были повышенными, в среднем до 86,9 ± 20,9 ppm. У всех этих пациентов в клинической картине преобладал упорный метеоризм (2,5 ± 0,52 балла) в сочетании с дискомфортом в животе (2,7 ± 0,5 балла). Частота стула у 95,2% больных ВЛН средней тяжести оставалась в норме и составляла 1–2 раза в сутки (1,5 ± 0,17 балла).

При проведении ЭМГ тонкой кишки при ВЛН средней тяжести частота медленных волн составила 15,6 ± 1,3 в мин (снижена на 22,4% по сравнению с нормой, $p < 0,05$), амплитуда — 0,07 ± 0,01 мВ (снижена на 41,7%, $p < 0,05$). При этом спайковая активность также была снижена: частота спайков — 1,5 ± 0,2 в мин при средней амплитуде 0,025 ± 0,005 мВ. Частота медленных волн нисходящего отдела толстой кишки при ВЛН средней тяжести — 8,9 ± 0,9 в мин (повышена на 61,8%, $p < 0,05$), амплитуда — 0,09 ± 0,01 мВ (снижена на 18,2%, $p < 0,05$). Частота спайков составила 2,9 ± 0,3 в мин при амплитуде 0,03 ± 0,0012 мВ. На ЭМГ при гиполактазии средней тяжести преимущественно отмечали снижение моторной функции тонкой кишки (*рис. 2*).

У 5 (7,0%) больных ВЛН средней тяжести избыточный бактериальный рост в просвете тонкой кишки не обнаружен. Метеоризм и дискомфорт в животе у них возникали только после нагрузки рациона молочными продуктами. Больные соблюдали безлактозную диету, и клинических проявлений ВЛН у них не было. При изучении ЭМА частота медленных волн тонкой кишки составила 19,8 ± 1,3 в мин, амплитуда — 0,2 ± 0,015 мВ, частота спайков — 1,8 ± 0,15 в мин с амплитудой 0,2 ± 0,015 мВ. Показатели, характеризующие медленные волны нисходящего отдела толстой кишки, оставались в пределах нормы: частота — 6,0 ± 0,5 в мин, амплитуда — 0,19 ± 0,01 мВ. Частота спайков составила 2,8 ± 0,3 в мин, их амплитуда — 0,04 ± 0,001 мВ. Таким образом, изменения моторной функции тонкой и толстой кишки отсутствовали.

У пациентов с тяжелой ВЛН отмечали более высокие, чем при ВЛН средней тяжести, показатели водородного теста, достигавшие 105,3 ± 28,3 ppm. У 21 человека из 22 среди клинических симптомов преобладали диарея — стул более 4 раз в сутки (3,1 ± 0,1 балла) — и метеоризм (2,9 ± 0,1 балла) в сочетании с болями/дискомфортом в животе (3,1 ± 0,1 балла); 17 больных отмечали снижение массы тела на 1–2 кг за последние полгода. Частота медленных волн на ЭМГ тонкой кишки при тяжелой ВЛН составила 24,1 ± 1,7 в мин (повышена на 19,9% по сравнению с нормой, $p < 0,05$), амплитуда — 0,13 ± 0,02 мВ (повышена на 8,3%, $p < 0,05$). Частота спайков была 2,6 ± 0,3 в мин (увеличена на 18,2%), амплитуда — 0,03 ± 0,001 мВ (увеличена на 50%).

При изучении ЭМА у больных с тяжелой ВЛН частота медленных волн нисходящего отдела толстой кишки была 10,5 ± 0,9 в мин (выше нормы на 90,9%, $p < 0,05$), амплитуда — 0,1 ± 0,02 мВ (снижена на 9,1%, $p < 0,05$); частота спайков — 3,0 ± 0,4 в мин (увеличена на 20%), их амплитуда — 0,03 ± 0,001 мВ. При тяжелой гиполактазии выявлена гипермоторная дискинезия тонкой и толстой кишки (*рис. 3*).

В группе больных ВЛН средней тяжести после 14-дневного курса лечения у 65 (91,5%) человек наблюдался положительный эффект в виде регресса клинических симптомов. Выраженность метеоризма уменьшилась с 3,0 ± 0,52 до 1,2 ± 0,21 балла ($p < 0,01$), дискомфорта/болей в животе — с 2,7 ± 0,92 до 0,9 ± 0,37 балла ($p < 0,01$), стул оставался 1 раз в сутки (снижение показателя с 1,5 ± 0,17 до 1,0 ± 0,1 балла, $p < 0,01$) (*рис. 4*).

В биоптатах тонкой кишки у 91,5% пациентов этой группы после лечения гиполактазия не определялась. Статистически значимо снизилось содержание водорода в выдыхаемом воздухе — с 86,9 ± 20,9 до 17,4 ± 6,6 ppm ($p < 0,01$).

У них улучшились и показатели моторной функции кишечника: частота медленных волн на ЭМГ тонкой кишки составила 19,3 ± 1,5 в мин, амплитуда — 0,13 ± 0,02 мВ. При этом спайковая активность восстановилась: частота спайков стала 1,8 ± 0,22 в мин при средней амплитуде 0,03 ± 0,005 мВ (*рис. 5*).

У остальных 8,5% больных ВЛН средней тяжести в биоптатах тонкой кишки снова определяли ВЛН средней тяжести в сочетании с СИБР, но меньшей степени: показатель водородного теста — 59,4 ± 12,4 ppm. Больные отмечали уменьшение метеоризма и дискомфорта в животе, стул был 1–2 раза в сутки. При измерении ЭМА тонкой кишки сохранялись признаки гипомоторной дискинезии, но менее выраженные: частота медленных волн тонкой кишки составила 18,1 ± 1,1 в мин, амплитуда — 0,1 ± 0,05 мВ. При этом частота спайков составила до 1,6 ± 0,18 в мин при средней амплитуде 0,03 ± 0,005 мВ.

В группе с тяжелой ВЛН у 18 (81,8%) из 22 больных она сохранялась в той же степени и с клиническими проявлениями. Только у 4 пациентов наблюдалась положительная

Рис. 2. Электромиограмма тонкой кишки (1) и нисходящего отдела толстой кишки (2) при вторичной лактазной недостаточности средней тяжести до лечения

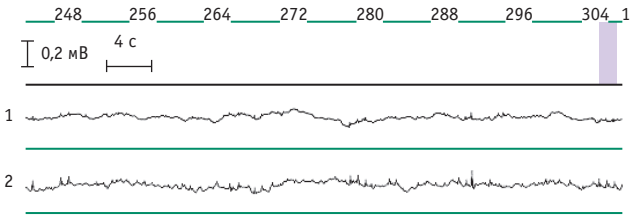

Рис. 3. Электромиограмма тонкой кишки (1) и нисходящего отдела толстой кишки (2) при тяжелой вторичной лактазной недостаточности до лечения

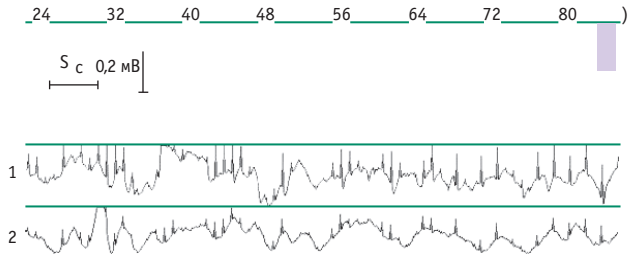

Рис. 4. Динамика клинических симптомов при вторичной лактазной недостаточности средней тяжести после 14-дневного курса пробиотика, баллы.
** P < 0,01*

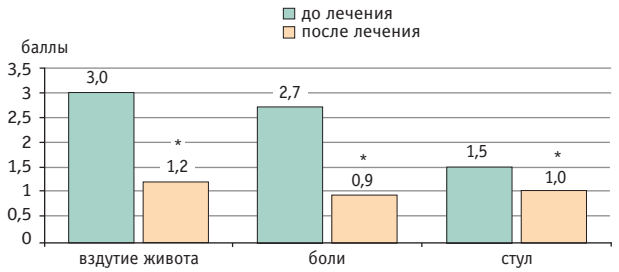

динамика в виде уменьшения диарейного синдрома, метеоризма и дискомфорта в животе. Не отмечено значимого снижения содержания водорода в выдыхаемом воздухе: 105,3 ± 28,3 ppm исходно и 89,7 ± 21,2 ppm после лечения (p > 0,05).

При повторном исследовании ЭМА больных тяжелой ВЛН по-прежнему имела место гипермоторная дискинезия тонкой кишки: частота медленных волн тонкой кишки до лечения — 24,1 ± 1,7 в мин и после лечения — 24,8 ± 1,8 в мин; амплитуда до лечения — 0,13 ± 0,02 мВ, после лечения — 0,14 ± 0,03 мВ (для обоих показателей p > 0,05).

После 14-дневной терапии у них почти не изменилась и частота медленных волн на ЭМГ нисходящего отдела толстой кишки: 10,5 ± 0,9 в мин исходно и 7,9 ± 0,7 в мин после лечения (p > 0,05); амплитуда до лечения — 0,1 ± 0,02 мВ, после лечения — 0,1 ± 0,012 мВ (p > 0,1). Таким образом, у большинства больных тяжелой ВЛН сохранялась гипермоторная дискинезия тонкой и нисходящего отдела толстой кишки.

Упорный метеоризм у пациентов с ВЛН средней тяжести связан с выраженными изменениями медленноволновой активности тонкой кишки, развившимися в результате избыточного роста условно-патогенной микрофлоры в ее просвете. Избыточный бактериальный рост сопровождается выработкой водорода, биологически активных веществ, таких как серотонин, ацетилхолин, эндотоксин, и бактериальных протеаз, влияющих на межмышечное сплетение (ауербаховское) энтеральной нервной системы и нарушающих функцию энтероцитов (синтез лактазы). В результате назначения комбинированного пробиотика у большинства больных ВЛН средней тяжести восстанавливается эубиоз в тонкой кишке, что приводит к нормализации моторной функции кишечника и процессов гидролиза дисахарида (молочного сахара) [2, 3].

У большинства участников нашего исследования с тяжелой ВЛН, несмотря на 14-дневный курс пробиотика, сохранялся избыточный бактериальный рост и имела место ЛН в биоптатах тонкой кишки. В этой группе наблюдались выраженные изменения амплитудно-частотных характеристик ЭМГ по гипермоторному типу, что клинически проявлялось диарейным синдромом в сочетании с метеоризмом, дискомфортом/болями в животе. В свою очередь, нарушения моторно-эвакуаторной функции кишечника приводят к изменению времени кишечного транзита и ухудшают процессы пищеварения [6, 8].

Полученные результаты дают основание считать, что в патогенезе ВЛН ведущую роль играет избыточный рост внутрипросветной микрофлоры тонкой кишки [2, 9].

Нарушения моторно-эвакуаторной функции кишечника прямо пропорциональны показателю СИБР: чем выше значения избыточного бактериального роста в тонкой кишке, тем тяжелее протекает ВЛН и тем глубже изменения пропульсивной активности кишечника. Положительный эффект от назначения комбинированного пробиотика у больных ВЛН связан прежде всего с восстановлением состава внутрипросветной микрофлоры тонкой кишки. Нормофлора тонкой кишки восстанавливает баланс синтеза нейрорегуляторных аминов, пептидов и оптимизирует сократительную способность продольного и циркулярного мышечных слоев кишечника. Внутрипросветная микрофлора тонкой кишки способна вырабатывать фермент лактазу, обеспечивая гидролиз молочного сахара [5, 7, 9].

Рис. 5. Электромиограмма тонкой кишки (1) и нисходящего отдела толстой кишки (2) при лактазной недостаточности средней тяжести после лечения

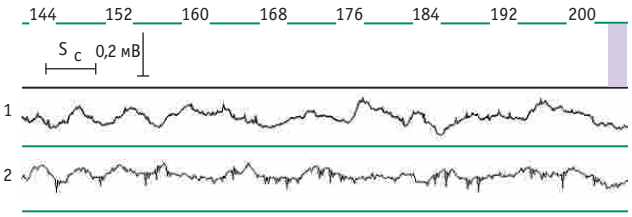

ЗАКЛЮЧЕНИЕ

Среди обследованных больных у 76,3% выявлена вторичная лактазная недостаточность (ВЛН) средней тяжести. У большинства пациентов ВЛН сопровождалась синдромом избыточного бактериального роста в тонкой кишке. При гиполактазии тяжелой степени отмечали более высокие показатели избыточного бактериального роста (концентрации водорода в выдыхаемом воздухе), чем при гиполактазии средней тяжести.

Изучение моторной функции кишечника при ВЛН средней тяжести выявило преимущественно гипомоторную дискинезию тонкой кишки.

Современная терапия лактазной недостаточности (ЛН), ассоциированной с избыточным бактериальным ростом, у взрослых должна включать курс комбинированного пробиотика, состоящего из *Bifidobacterium longum* 10^7 и *Enterococcus faecium* 10^7, по 3 капсулы в сутки длительностью не менее 2 недель, с последующим назначением пребиотика для предотвращения рецидива заболевания. Больные тяжелой ЛН нуждаются в более интенсивной терапии с назначением кишечных антисептиков для подавления роста условно-патогенной микрофлоры и с более длительным курсом пробиотиков в сочетании с пребиотиками.

ЛИТЕРАТУРА

1. *Бельмер С. В., Мухина Ю. Г., Чубарова А. И., Гераськина В. П. и др. Непереносимость лактозы у детей и взрослых // Вопр. дет. диетологии. 2004. Т. 2. № 1. С. 101–103.*
2. *Бондаренко В. М. Метаболические пробиотики: механизмы терапевтического эффекта при микроэкологических нарушениях // Consilium Medicum. 2005. № 7. С. 437–443.*
3. *Бондаренко В. М. Роль условно-патогенных бактерий кишечника в полиорганной патологии человека. М. — Тверь: Триада, 2007. 62 с.*
4. *Усенко Д. В., Горелов А. В. Лактазная недостаточность у детей // Педиатрия. 2009. № 1. С. 33–36.*
5. *Чернин В. В., Парфенов А. И., Бондаренко В. М., Рыбальченко О. В. и др. Симбионтное пищеварение человека. М.: Триада, 2013. 216 с.*
6. *Chiarioni G., Kim S. M., Vantini I., Whitehead W. E. Validation of the balloon evacuation test: reproducibility and agreement with findings from anorectal manometry and electromyography // Clin. Gastroenterol. Hepatol. 2014. Vol. 12. N 12. P. 2049–2054.*
7. *He T., Priebe M. G., Zhong Y., Huang C. et al. Effects of yogurt and bifidobacteria supplementation on the colonic microbiota in lactose-intolerant subjects // J. Appl. Microbiol. 2008. Vol. 104. N 2. P. 595–604.*
8. *Sun Y., Tan Y., Song G., Chen J. D. Effects and mechanisms of gastric electrical stimulation on visceral pain in a rodent model of gastric hyperalgesia secondary to chemically induced mucosal ulceration // Neurogastroenterol. Motil. 2014. Vol. 26. N 2. P. 176–186.*
9. *Walker R., Buckley M. Probiotic microbes: the scientific basis // A report from the American Academy of Microbiology, 2006. P. 15–17.* ■

Библиографическая ссылка:
Ручкина И. Н., Лычкова А. Э., Фадеева Н. А., Щербаков П. Л. и др. Вторичная лактазная недостаточность и влияние микрофлоры тонкой кишки на электромоторную активность гладких мышц кишечника // Доктор.Ру. Гастроэнтерология. 2015. № 2 (103). Часть I. С. 44–48.