



Органосохраняющие операции при аномальной инвазии плаценты (5-летний опыт Национального медицинского исследовательского центра акушерства, гинекологии и перинатологии имени академика В.И. Кулакова)

Р.Г. Шамаков, М.М. Пирогова, О.Н. Васильченко, В.Д. Чупрынин, А.В. Пырегов, З.С. Ходжаева, Н.И. Клименченко, Т.А. Федорова, Л.С. Ежова, В.Г. Быченко, Ю.В. Бойкова

ФГБУ «Национальный медицинский исследовательский центр акушерства, гинекологии и перинатологии имени академика В.И. Кулакова» Министерства здравоохранения Российской Федерации, г. Москва

Цель исследования: оценить эффективность комплексного компрессионного гемостаза у пациенток с различной глубиной инвазии трофобласта.

Дизайн: проспективное исследование.

Материалы и методы. Проведен анализ данных 98 беременных с вращением плаценты. Диагнозы *placenta accreta*, *placenta increta*, *placenta percreta* подтверждены при помощи морфологического исследования у 28 (28,6%), 64 (65,3%) и 6 (6,1%) пациенток. Оценивали возраст, предшествующие операции на матке, информацию о предыдущих беременностях, объем кровопотери, экстирпацию матки, перевязку внутренних подвздошных сосудов. Всем пациенткам с подозрением на вращение плаценты проводилось оперативное лечение в объеме средней лапаротомии, донного кесарева сечения, комплексного компрессионного гемостаза, баллонной тампонады матки, метропластики.

Результаты. Объем суммарной кровопотери возрастал с увеличением глубины вращающейся плаценты: при *placenta accreta* он составил 975 мл, при *placenta increta* — 1300 мл, при *placenta percreta* — 2200 мл ($p = 0,048$). Гистерэктомия чаще требовалась пациенткам с более выраженной степенью вращающейся плаценты: 9,4% против 33,3% ($p = 0,038$), а при *placenta accreta* она не понадобилась вовсе. Частота перевязки внутренних подвздошных сосудов также повышалась с увеличением глубины инвазии трофобласта: 7,1%, 14,1% и 50% ($p = 0,026$).

Заключение. Выявлена взаимосвязь объема кровопотери и глубины инвазии трофобласта, что дает возможность предикции и позволяет разработать оптимальную хирургическую тактику родоразрешения беременных с вращением плаценты. Необходимо дальнейшее изучение проблемы для улучшения исходов у женщин с наиболее тяжелыми случаями данной патологии.

Ключевые слова: беременность, вращение плаценты, инвазия трофобласта, рубец на матке, комплексный компрессионный гемостаз, кровотечение, гистерэктомия.

Вклад авторов: Шамаков Р.Г. — лечение пациенток, редактирование статьи после рецензирования, одобрение окончательной версии статьи; Пирогова М.М. — отбор и обследование пациенток, обработка данных; Васильченко О.Н. — отбор и обследование пациенток, обработка данных; Чупрынин В.Д. — лечение пациенток, проверка критически важного содержания статьи; Пырегов А.В. — проверка критически важного содержания статьи, одобрение окончательной версии статьи; Ходжаева З.С. — утверждение рукописи для публикации, одобрение окончательной версии статьи; Клименченко Н.И. — обследование пациенток, одобрение окончательной версии статьи; Федорова Т.А. — участие в написании статьи, утверждение рукописи для публикации; Ежова Л.С. — обследование пациенток, интерпретация данных; Быченко В.Г. — обследование пациенток, интерпретация данных; Бойкова Ю.В. — обследование пациенток, интерпретация данных, редактирование статьи после рецензирования.

Авторы заявляют об отсутствии возможных конфликтов интересов.

Для цитирования: Шамаков Р.Г., Пирогова М.М., Васильченко О.Н., Чупрынин В.Д., Пырегов А.В., Ходжаева З.С., Клименченко Н.И., Федорова Т.А., Ежова Л.С., Быченко В.Г., Бойкова Ю.В. Органосохраняющие операции при аномальной инвазии плаценты (5-летний опыт Национального медицинского исследовательского центра акушерства, гинекологии и перинатологии имени академика В.И. Кулакова) // Доктор.Ру. 2019. № 11 (166). С. 29–34. DOI: 10.31550/1727-2378-2019-166-11-29-34

Conservative Surgery in Abnormal Placenta Invasion (5-year Experience of V.I. Kulakov National Medical Scientific Centre of Obstetrics, Gynaecology and Perinatal Medicine)

R.G. Shmakov, M.M. Pirogova, O.N. Vasilchenko, V.D. Chuprynin, A.V. Piregov, Z.S. Khodzhaeva, N.I. Klimenchenko, T.A. Fedorova, L.S. Ezhova, V.G. Bychenko, Yu.V. Boykova

V.I. Kulakov National Medical Scientific Centre of Obstetrics, Gynaecology and Perinatal Medicine of the Ministry of Health of Russia; 4 Academician Oparin St., Moscow, Russian Federation 117997

Study Objective: to assess the efficiency of a comprehensive compression hemostasis in patients with various rate of trophoblast invasion.

Study Design: retrospective clinical study.

Бойкова Юлия Владимировна — к. м. н., врач ультразвуковой диагностики ФГБУ «НМИЦ АГП им. акад. В.И. Кулакова» Минздрава России. 117997, г. Москва, ул. Академика Опарина, д. 4. eLIBRARY.RU SPIN: 1962-0956. E-mail: j_boikova@oparina4.ru (Окончание на с. 30.)



Materials and Methods: 98 pregnant women diagnosed with placenta ingrowth were analysed. Diagnoses: placenta accreta, placenta increta, placenta percreta were confirmed with morphological study in 28 (28,6%), 64 (65,3%) and 6 (6,1%) patients. Age, previous uterine surgeries, information about previous pregnancies, blood loss, uterine extirpation, ligation of internal iliac vessels were assessed. All pregnant women with suspected placenta ingrowth diagnosed had to undergo surgery (lower midline incision), bottom caesarean section, comprehensive compression hemostasis, balloon uterus tamponade, metroplasty.

Study Results: the cumulative blood loss has grown: in placenta accreta it was 975 mL, in placenta increta — 1,300 mL, and in placenta percreta — 2,200 mL ($p = 0.048$). Uterectomy was indicated in patients with more marked placenta ingrowth: 9,4% vs 33,3% ($p = 0,038$), and in placenta accreta it was not needed at all. The frequency of ligation of internal iliac vessels also increased with increasing depth of trophoblast invasion: 7,1%, 14,1%, 50% ($p = 0,026$).

Conclusion: the relation between blood loss and the rate of trophoblast invasion was identified, making it possible to predict and design an optimal surgery plan for delivery by patients with placenta ingrowth. The issue needs further studying in order to improve the outcome for patients with severe pathology.

Keywords: pregnancy, placenta ingrowth, trophoblast invasion, uterine scar, comprehensive compression hemostasis, bleeding, uterectomy.

Contribution: Shmakov R.G. — patient management, article reviewing after peer review, approval of the final article version; Pirogova M.M. — patient selection and examination, data processing, first version of the article; Vasilchenko O.N. — patient selection and examination, data processing, article preparation; Chuprynin V.D. — patient management, review of critically important material; Pyregov A.V. — review of critically important intellectual material, approval of the final article version; Khodzhaeva Z.S. — approval of the manuscript for publication, approval of the final article version; Klimenchenko N.I. — patient examination, approval of the final article version; Fedorova T.A. — article preparation, approval of the manuscript for publication; Ezhova L.S. — patient examination, data interpretation, article preparation; Bychenko V.G. — patient examination, data interpretation, article preparation; Boikova Yu.V. — patient examination, data interpretation, article preparation, article reviewing after peer review.

The authors declare that they do not have any conflict of interests.

For reference: Shmakov R.G., Pirogova M.M., Vasilchenko O.N., Chuprynin V.D., Piregov A.V., Khodzhaeva Z.S., Klimenchenko N.I., Fedorova T.A., Ezhova L.S., Bychenko V.G., Boykova Yu.V. Conservative Surgery in Abnormal Placenta Invasion (5-year Experience of V.I. Kulakov National Medical Scientific Centre of Obstetrics, Gynaecology and Perinatal Medicine). Doctor.Ru. 2019; 11(166): 29–34. DOI: 10.31550/1727-2378-2019-166-11-29-34

Аномальная инвазия, или врастание, плаценты — состояние, характеризующееся патологической инвазией ворсин хориона в стенку матки. Частота встречаемости данного осложнения в 1960 году составляла 1 случай на 93 000, но к настоящему времени достигла 1 на 533, а по некоторым данным — 1 на 272 [1–3]. Основные факторы риска врастания плаценты — предлежание плаценты и предыдущее кесарево сечение; риски значительно повышаются при сочетании этих факторов, а также в случае расположения плаценты в области рубца на матке после перенесенного кесарева сечения [4]. Не стоит забывать и о том, что к аномальному прикреплению плаценты могут привести повреждение эндометрия в связи с кюретажем стенок матки, аблацией

эндометрия и эмболизация маточных артерий и ручное отделение послода в предыдущих родах [5].

Глубина и площадь врастания плаценты — главные факторы, определяющие хирургическую тактику и исходы для женщин [6]. В последние годы были разработаны консервативные стратегии и мультидисциплинарные подходы, направленные на снижение объема кровопотери и сохранение фертильности пациенток [7–10].

В Национальном медицинском исследовательском центре акушерства, гинекологии и перинатологии данной проблемой, несущей значительную угрозу жизни матери и плода, занимаются с 2014 года. С того времени пролечены 132 пациентки и разработаны различные методики хирургического

Быченко Владимир Геннадьевич — к. м. н., заведующий отделением лучевой диагностики ФГБУ «НМИЦ АГП им. акад. В.И. Кулакова» Минздрава России. 117997, Россия, г. Москва, ул. Академика Опарина, д. 4. eLIBRARY.RU SPIN: 1962-0956. E-mail: v_bychenko@orapina4.ru

Васильченко Оксана Николаевна — к. м. н., старший научный сотрудник 2-го родильного отделения ФГБУ «НМИЦ АГП им. акад. В.И. Кулакова» Минздрава России. 117997, Россия, г. Москва, ул. Академика Опарина, д. 4. eLIBRARY.RU SPIN: 3009-1899. E-mail: o_vasilchenko@orapina4.ru

Ежова Лариса Сергеевна — к. м. н., старший научный сотрудник патолого-анатомического отделения ФГБУ «НМИЦ АГП им. акад. В.И. Кулакова» Минздрава России. 117997, Россия, г. Москва, ул. Академика Опарина, д. 4. eLIBRARY.RU SPIN: 1397-7517. E-mail: l_ezhova@orapina4.ru

Клименченко Наталья Ивановна — к. м. н., старший научный сотрудник 1-го акушерского отделения патологии беременности ФГБУ «НМИЦ АГП им. акад. В.И. Кулакова» Минздрава России. 117997, Россия, г. Москва, ул. Академика Опарина, д. 4. eLIBRARY.RU SPIN: 8556-3251. E-mail: n_klimenchenko@orapina4.ru

Пирогова Мария Михайловна — аспирант ФГБУ «НМИЦ АГП им. акад. В.И. Кулакова» Минздрава России. 117997, Россия, г. Москва, ул. Академика Опарина, д. 4. E-mail: pirogovamariya@gmail.com

Пырегов Алексей Викторович — д. м. н., доцент, заведующий отделением анестезиологии и реаниматологии, заведующий кафедрой анестезиологии и реаниматологии ФГБУ «НМИЦ АГП им. акад. В.И. Кулакова» Минздрава России. 117997, Россия, г. Москва, ул. Академика Опарина, д. 4. eLIBRARY.RU SPIN: 5456-0224. E-mail: a_pyregov@orapina4.ru

Федорова Татьяна Анатольевна — д. м. н., профессор, руководитель отдела трансфузиологии и экстракорпоральной гемокоррекции ФГБУ «НМИЦ АГП им. акад. В.И. Кулакова» Минздрава России. 117997, Россия, г. Москва, ул. Академика Опарина, д. 4. eLIBRARY.RU SPIN: 4652-4701. E-mail: t_fedorova@orapina4.ru

Ходжаева Зулфия Сагдуллаевна — д. м. н., профессор, заведующая 1-м акушерским отделением патологии беременности ФГБУ «НМИЦ АГП им. акад. В.И. Кулакова» Минздрава России. 117997, Россия, г. Москва, ул. Академика Опарина, д. 4. eLIBRARY.RU SPIN: 4512-2375. E-mail: z_khodzhaeva@orapina4.ru

Чупрынин Владимир Дмитриевич — к. м. н., заведующий хирургическим отделением ФГБУ «НМИЦ АГП им. акад. В.И. Кулакова» Минздрава России. 117997, Россия, г. Москва, ул. Академика Опарина, д. 4. eLIBRARY.RU SPIN: 3909-5201. E-mail: v_chuprynin@orapina4.ru

Шмаков Роман Георгиевич — д. м. н., профессор РАН, директор Института акушерства ФГБУ «НМИЦ АГП им. акад. В.И. Кулакова» Минздрава России. 117997, Россия, г. Москва, ул. Академика Опарина, д. 4. eLIBRARY.RU SPIN: 3804-3269. ORCID.org 0000-0002-2206-1002. E-mail: r_shmakov@orapina4.ru

(Окончание. Начало см. на с. 29.)

гемостаза, в число которых входят двусторонняя перевязка внутренних подвздошных артерий, временная окклюзия общих подвздошных артерий и комплексный компрессионный гемостаз; были получены 3 патента [11–14].

Несмотря на то что каждый из этих методов заслуживает особого внимания, эффективность комплексного компрессионного гемостаза оказалась значительно выше, чем таковая окклюзии магистральных сосудов. Объем кровопотери при метропластике с использованием турникетов для дистального гемостаза снижался в 2 раза по сравнению с кровопотерей при использовании других методов [15]. При анализе инфузионно-трансфузионной терапии по таким показателям, как объем аутоэритроцитов, частота и объем гемотрансфузий препаратами донорской крови, свежезамороженной плазмы, а также общий объем инфузии во время операции, были получены близкие значения в трех группах и статистически значимо меньшие — в группе с комплексным компрессионным гемостазом.

Особый интерес представляют данные об общей кровопотере при использовании каждого из методов и в зависимости от глубины инвазии трофобласта, которые также подтверждают высочайшую эффективность именно комплексного компрессионного гемостаза.

Цель данного исследования: оценить эффективность комплексного компрессионного гемостаза у пациенток с различной глубиной инвазии трофобласта.

МАТЕРИАЛЫ И МЕТОДЫ

Нами проведен проспективный анализ данных 98 беременных с диагнозом вставания плаценты, пролеченных в период с 1 января 2016 года по 31 декабря 2018 года в ФГБУ «НМИЦ АГП им. акад. В.И. Кулакова» Минздрава России. Диагнозы *placenta accreta*, *placenta increta*, *placenta percreta* подтверждены при помощи морфологического исследования у 28 (28,6%), 64 (65,3%) и 6 (6,1%) пациенток.

Оценивали такие показатели, как возраст матери, предшествующие операции на матке, информацию о предыдущих беременностях (число, предшествующие операции кесарева сечения), объем кровопотери, экстирпацию матки, перевязку внутренних подвздошных сосудов. Дородовая диагностика аномального прикрепления плаценты осуществлялась при помощи УЗИ и МРТ. Всем пациенткам с подозрением на вставание плаценты проводилось оперативное лечение

в объеме срединной лапаротомии, донного кесарева сечения, комплексного компрессионного гемостаза, баллонной тампонады матки, метропластики. Во всех случаях было выполнено патоморфологическое исследование для подтверждения диагноза.

Параметрические данные представлены как среднее значение и стандартное отклонение, непараметрические данные — как медиана и интерквартильный размах, качественные признаки — как абсолютное значение и доля в процентах. Для множественного сравнения параметрических данных использован тест ANOVA, непараметрических данных — тест Краскела — Уоллиса, для сравнения качественных признаков — однонаправленный расширенный тест Мантеля — Хензеля на наличие тренда. Различия считались статистически значимыми при $p < 0,05$.

РЕЗУЛЬТАТЫ

Средний возраст пациенток с подтвержденным диагнозом *placenta accreta* составил $35,1 \pm 4,5$ года, *placenta increta* — $33,0 \pm 5,3$ года, *placenta percreta* — $36,5 \pm 3,0$ года. Число беременностей в анамнезе в группах сравнения также значимо не различалось: 4 (3–5,25), 3,5 (2–5) и 3,5 (2,25–4,75) соответственно. Количество самопроизвольных и оперативных родов в анамнезе пациенток составило соответственно 1 (1–2) и 2 (1–3) при *placenta accreta*, 1 (1–1) и 1 (1–2) при *placenta increta*, 1 (1–1) и 1 (1–2) при *placenta percreta* и не было связано со степенью вставания плаценты.

Распространенность наиболее частых факторов риска вставания плаценты представлена в таблице 1. Рубец на матке после кесарева сечения в анамнезе встречался у всех участниц. При этом не было существенной разницы в количестве оперативных вмешательств. Рубец на матке после миомэктомии в анамнезе имел место только у пациенток с *placenta increta* и *placenta percreta*, причем значимо чаще — у женщин с большей глубиной инвазии плаценты ($p = 0,039$). Не выявлено влияние числа проведенных миомэктомий на степень вставания плаценты, что может быть связано с небольшой распространенностью рубца на матке после миомэктомии у пациенток с вставанием плаценты.

Кюретаж полости матки, в том числе повторный, был в анамнезе у 42,9% пациенток с *placenta accreta*, 42,2% с *placenta increta* и 33,3% с *placenta percreta*, вакуум-аспирация эндометрия — у 10,7% женщин с *placenta accreta*

Таблица 1

Факторы риска вставания плаценты

Факторы риска		<i>Placenta accreta</i> (n = 28)	<i>Placenta increta</i> (n = 64)	<i>Placenta percreta</i> (n = 6)	P
Рубец на матке после кесарева сечения	Число пациенток, n (%)	28 (100)	64 (100)	6 (100)	–
	Частота	2 (1–3)	1 (1–2)	1 (1–2)	0,476
Рубец на матке после миомэктомии	Число пациенток, n (%)	0	4 (6,25)	2 (33,3)	0,039
	Частота	0	0 (0–0)	0 (0–2)	0,165
Кюретаж полости матки	Число пациенток, n (%)	12 (42,9)	27 (42,2)	2 (33,3)	0,307
	Частота	0 (0–2)	0 (0–1)	0 (0–1)	0,583
Вакуум-аспирация эндометрия	Число пациенток, n (%)	3 (10,7)	0	2 (33,3)	0,355
	Частота	0 (0–0)	0	0 (0–2)	0,024

и у 33,3% с *placenta percreta*. При этом число вакуум-аспираций эндометрия в анамнезе ассоциировалось со степенью вставания плаценты ($p = 0,024$).

В исследовании не участвовали пациентки с пороками развития матки, а синдром Ашермана был диагностирован у 2 (3,1%) пациенток с *Placenta increta*, что делает невозможной оценку влияния данных факторов на степень вставания плаценты.

Особенности и исходы оперативного родоразрешения участниц исследования представлены в *таблице 2*. Срок родоразрешения пациенток был сопоставим во всех группах. При этом объем периперационной (суммарной) кровопотери ожидаемо возрастал с увеличением глубины инвазии ворсин хориона в миометрий, как и частота перевязки внутренних подвздошных сосудов (дополнительный метод остановки кровотечения). При этом частота развития послеоперационного кровотечения была относительно невысокой и значимо не различалась в группах сравнения. При *placenta percreta* послеоперационное кровотечение не отмечено ни у одной пациентки, что может быть связано с небольшим размером группы.

Гистерэктомия чаще требовалась женщинам с более выраженной степенью вставания плаценты: 9,4% против 33,3% ($p = 0,038$), а при *placenta accreta* она не понадобилась вовсе.

ОБСУЖДЕНИЕ

В настоящее время остаются открытыми вопросы патогенеза и рисков развития различных типов вставания плаценты. Множество исследований выявили, что наиболее значимые факторы риска вставания плаценты — число кесаревых сечений в анамнезе и предлежание плаценты, но данных о причинах увеличения глубины инвазии трофобласта недостаточно [4]. Анализ наиболее частых факторов риска показал, что число кесаревых сечений в анамнезе не играет значительной роли в степени инвазии плаценты, так же как миомэктомия или кюретаж полости матки.

Кроме того, не найдена диагностически значимая разница в возрасте и числе родов между женщинами из различных групп, что согласуется с данными некоторых исследователей [16], в то время как другие авторы сообщают о повышении риска вставания плаценты при увеличении возраста матери, что может быть связано с более высоким паритетом [17].

Анализ сроков родоразрешения не показал значимые различия между пациентками с различной степенью инвазии трофобласта. Все женщины были прооперированы в сроках 34–36 недель беременности, оптимальных для предотвраще-

ния развития дородового кровотечения и улучшения исходов для новорожденного [18]. Это согласуется с данными М.А. Курцера и соавт. о том, что наибольшее число беременностей с вставанием плаценты были благополучно родоразрешены в сроки 34–37 недель беременности в плановом порядке [10].

М.А. Belfort и В.К. Robinson также подтверждают, что родоразрешение в указанные сроки при вставании плаценты позволяет избежать экстренной операции, вероятность которой после 34–35 недель беременности резко возрастает [19–21].

Основной проблемой, возникающей при родоразрешении пациенток с патологией прикрепления плаценты, является объем интра- и послеоперационной кровопотери, для уменьшения которой необходима оптимальная хирургическая техника гемостаза, позволяющая проводить органосохраняющую операцию без интраоперационных и отдаленных осложнений для матери. Таким методом служит комплексный компрессионный гемостаз, при котором используется билатеральное наложение турникетных жгутов на основание широких связок, где происходит компрессия трубных ветвей и коммуникантов, связывающих яичниковую и маточную артерии, а также восходящие маточные артерии в шеечно-перешеечной области. Этот метод показал высокую эффективность и безопасность при минимальном общем объеме кровопотери [22] (*рис. 1*).

Рис. 1. Схема комплексного компрессионного гемостаза. Наложение турникетных жгутов билатерально на основание широких связок, где таким образом захватываются маточная труба, мезосальпинкс, собственная связка яичника и шеечно-перешеечная область матки в проекции деления маточной артерии на восходящую и нисходящую ветвь

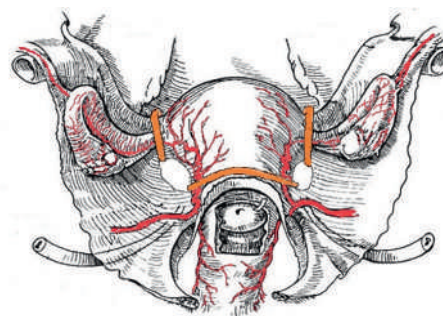


Таблица 2

Особенности и исходы оперативного родоразрешения пациенток с вставанием плаценты

Параметры	<i>Placenta accreta</i> (n = 28)	<i>Placenta increta</i> (n = 64)	<i>Placenta percreta</i> (n = 6)	P
Срок родоразрешения, недели	34,8 ± 1,2	34,5 ± 1,1	34,7 ± 0,7	0,593
Объем кровопотери, мл	975 (700–1600)	1300 (987,5–2050)	2200 (1300–4225)	0,048
Перевязка внутренних подвздошных сосудов, n (%)	2 (7,1)	9 (14,1)	3 (50,0)	0,026
Послеродовое кровотечение, n (%)	2 (7,1)	6 (9,4)	0	0,407
Гистерэктомия, n (%)	0	6 (9,4)	2 (33,3)	0,038

Как и предполагалось, наибольшей кровопотеря была в группе *placenta percreta* (рис. 2) независимо от хирургического метода, что подтверждает гипотезу об увеличении кровопотери по мере увеличения инвазии ворсин трофобласта [23]. В этой группе чаще приходилось прибегать к перевязке внутренних подвздошных сосудов как к дополнительному методу остановки продолжающегося кровотечения.

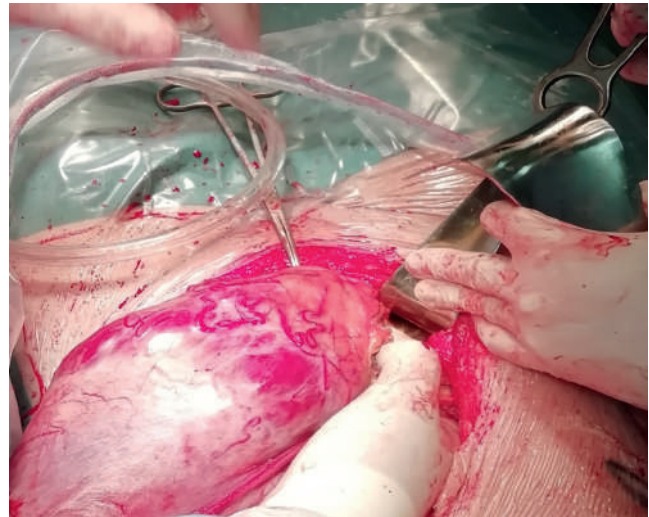
Гистерэктомия, часто проводимая при вращении плаценты, травматична и увеличивает кровопотерю; кроме того, она лишает женщину репродуктивного потенциала и нарушает анатомию тазового дна, что в дальнейшем приводит к полисистемным синдромам. Анализ среднего показателя общей кровопотери при гистерэктомии по поводу вращении плаценты показал, что кровопотеря варьирует в широком диапазоне — от 2000 до 7800 мл, в 90% случаев превышая 3000 мл, что ставит под сомнение взгляды ряда исследователей об оправданности рутинной гистерэктомии [24–26].

В нашем исследовании статистически значимо показано, что глубина инвазии напрямую коррелирует с частотой гистерэктомии, объемом кровопотери и необходимостью применения дополнительных методов остановки кровотечения.

ЗАКЛЮЧЕНИЕ

Проанализированные данные позволяют разработать оптимальную тактику предикции вращении плаценты, а также

Рис. 2. *Placenta percreta*. Фотография Р.Г. Шмакова



хирургическую тактику родоразрешения беременных с данным осложнением, однако необходимо дальнейшее изучение проблемы для снижения объема кровопотери и улучшения исходов у женщин с наиболее тяжелыми случаями вращении плаценты.

ЛИТЕРАТУРА / REFERENCES

1. Wu S., Kocherginsky M., Hibbard J. Abnormal placentation: twenty-year analysis. *Am. J. Obstet. Gynecol.* 2005; 192(5): 1458–61. DOI: 10.1016/j.ajog.2004.12.074
2. Mogos M.F., Salemi J.L., Ashley M., Whiteman V.E., Salihu H.M. Recent trends in placenta accreta in the United States and its impact on maternal-fetal morbidity and healthcare-associated costs, 1998–2011. *J. Matern. Fetal Neonatal Med.* 2016; 29(7): 1077–82. DOI: 10.3109/14767058.2015.1034103
3. Morlando M., Sarno L., Napolitano R., Capone A., Tessitore G., Maruotti G.M. et al. Placenta accreta: incidence and risk factors in an area with a particularly high rate of cesarean section. *Acta Obstet. Gynecol. Scand.* 2013; 92(4): 457–60. DOI: 10.1111/aogs.12080
4. Silver R.M., Landon M.B., Rouse D.J., Leveno K.J., Spong C.Y., Thom E.A. et al. Maternal morbidity associated with multiple repeat cesarean deliveries. *Obstet. Gynecol.* 2006; 107(6): 1226–32. DOI: 10.1097/01.AOG.0000219750.79480.84
5. Baldwin H.J., Patterson J.A., Nippita T.A., Torvaldsen S., Ibiebele I., Simpson J.M. et al. Antecedents of abnormally invasive placenta in primiparous women: risk associated with gynecologic procedures. *Obstet. Gynecol.* 2018; 131(2): 227–33. DOI: 10.1097/AOG.0000000000002434
6. Palacios-Jaraquemada J.M. *Placenta adhesive disorders*. 1st ed. Berlin: De Gruyter Editors; 2012. 171 p
7. Takeda A., Koike W. Conservative endovascular management of retained placenta accreta with marked vascularity after abortion or delivery. *Arch. Gynecol. Obstet.* 2017; 296(6): 1189–98. DOI: 10.1007/s00404-017-4528-0
8. Федорова Т.А., Рогачевский О.В., Стрельникова Е.В., Королев А.Ю., Виноцкий А.А. Массивные акушерские кровотечения при предлежании и вращении плаценты: взгляд трансфузиолога. *Журн. им. Н.В. Склифосовского «Неотложная медицинская помощь»*. 2018; 7(3): 253–9. [Fedorova T.A., Rogachevskii O.V., Strel'nikova E.V., Korolev A.Yu., Vinit'skii A.A. Massivnye akusherskie krvotecheniya pri predlezhanii i vrastanii platsenty: vzglyad transfuziologa. *Zhurn. im. N.V. Sklifosovskogo "Neotlozhnaya meditsinskaya pomoshch"*. 2018; 7(3): 253–9. (in Russian)]
9. Федорова Т.А., Шмаков Р.Г., Рогачевский О.В., Пырегов А.В., Стрельникова Е.В., Виноцкий А.А. и др. Инфузионно-трансфузионное обеспечение при операции кесарева сечения у беременных с вращением плаценты. *Акушерство и гинекология*. 2017; 12: 38–44. [Fedorova T.A., Shmakov R.G., Rogachevskii O.V., Pyregov A.V., Strel'nikova E.V., Vinit'skii A.A. i dr. Infuzionno-transfuzionnoe obespechenie pri operatsii kesareva secheniya u beremennykh s vrastaniem platsenty. *Akusherstvo i ginekologiya*. 2017; 12: 38–44. (in Russian)]. DOI: 10.18565/aig.2017.12.38-44
10. Курцер М.А., Бреслав И.Ю., Григорьян А.М., Латышкевич О.А., Кутакова Ю.Ю., Кондратьева М.А. Временная баллонная окклюзия общих подвздошных артерий при осуществлении органосохраняющих операций у пациенток с вращением плаценты. *Акушерство и гинекология: новости, мнения, обучение*. 2018; 6(4): 31–7. [Kurtser M.A., Breslav I.Yu., Grigor'yan A.M., Latyshkevich O.A., Kutakova Yu.Yu., Kondrat'eva M.A. Vremennaya ballonnaya okklyuziya obshchikh podvzdoshnykh arterii pri osushchestvlenii organosokhranyayushchikh operatsii u patsientok s vrastaniem platsenty. *Akusherstvo i ginekologiya: novosti, mneniya, obuchenie*. 2018; 6(4): 31–7. (in Russian)]
11. Шмаков Р.Г., Чупрынин В.Д., Виноцкий А.А. Комплексный компрессионный гемостаз при выполнении органосохраняющего оперативного родоразрешения у пациенток с вращением плаценты. Патент на изобретение RUS 2627633 13.12.2016. [Shmakov R.G., Chuprynin V.D., Vinit'skii A.A. Kompleksnyi kompressionnyi gemostaz pri vypolnenii organosokhranyayushchego operativnogo rodorazresheniya u patsientok s vrastaniem platsenty. Patent na izobretenie RUS 2627633 13.12.2016. (in Russian)]
12. Шмаков Р.Г., Чупрынин В.Д., Кан Н.Е., Тютюнник В.Л., Виноцкий А.А. Способ временной окклюзии общих подвздошных артерий при выполнении органосохраняющего оперативного родоразрешения у пациенток с вращением плаценты. Патент на изобретение RUS 2625286 26.09.2016. [Shmakov R.G., Chuprynin V.D., Kan N.E., Tyutyunnik V.L., Vinit'skii A.A. Sposob vremennoi okklyuzii obshchikh podvzdoshnykh arterii pri vypolnenii organosokhranyayushchego operativnogo rodorazresheniya u patsientok s vrastaniem platsenty. Patent na izobretenie RUS 2625286 26.09.2016. (in Russian)]
13. Шмаков Р.Г., Чупрынин В.Д., Виноцкий А.А. Способ двухуровневого гемостаза при выполнении органосохраняющего оперативного родоразрешения у пациенток с вращением плаценты. Патент на изобретение RUS 2626984 05.10.2016. [Shmakov R.G., Chuprynin V.D., Vinit'skii A.A. Sposob dvukhurovnogo gemostaza pri vypolnenii organosokhranyayushchego operativnogo rodorazresheniya u patsientok s vrastaniem platsenty. Patent na izobretenie RUS 2626984 05.10.2016. (in Russian)]

- gemostaza pri vypolnenii organosokhranyayushchego operativnogo rodorazresheniya u patsientok s vrastaniem platsenty. Patent na izobretenie RUS 2626984 05.10.2016. (in Russian)]
14. Королев А.Ю., Пырегов А.В., Федорова Т.А., Шмаков Р.Г., Герасимов Ю.А., Шпилюк М.А. и др. Безопасность регионарной анестезии при родоразрешении беременных с вращением плаценты. *Акушерство и гинекология*. 2019; 1: 92–7. [Korolev A.Yu., Pyregov A.V., Fedorova T.A., Shmakov R.G., Gerasimov Yu.A., Shpilyuk M.A. i dr. Bezopasnost' regional'noy anestezii pri rodorazreshenii beremennykh s vrastaniem platsenty. *Akusherstvo i ginekologiya*. 2019; 1: 92–7. (in Russian)]. DOI: 10.18565/aig.2019.1.92-97
 15. Shmakov R.G., Vinitskiy A.A., Chuprinin V.D., Yarotskaya E.L., Sukhikh G.T. Alternative approaches to surgical hemostasis in patients with morbidly adherent placenta undergoing fertility-sparing surgery. *J. Matern. Fetal Neonatal Med.* 2019; 32(12): 2042–8. DOI: 10.1080/14767058.2018.1424821
 16. Usta I.M., Hobeika E.M., Musa A.A., Gabriel G.E., Nassar A.H. Placenta previa-accreta: risk factors and complications. *Am. J. Obstet. Gynecol.* 2005; 193(3 Pt 2): 1045–49. DOI: 10.1016/j.ajog.2005.06.037
 17. Gilliam M., Rosenberg D., Davis F. The likelihood of placenta previa with greater number of cesarean deliveries and higher parity. *Obstet. Gynecol.* 2002; 99(6): 976–80. DOI: 10.1016/s0029-7844(02)02002-1
 18. Society for Maternal-Fetal Medicine (SMFM); Gyamfi-Bannerman C. Society for Maternal-Fetal Medicine (SMFM) Consult Series #44: management of bleeding in the late preterm period. *Am. J. Obstet. Gynecol.* 2018; 218(1): B2–8. DOI: 10.1016/j.ajog.2017.10.019
 19. Publications Committee, Society for Maternal-Fetal Medicine; Belfort M.A. Placenta accreta. *Am. J. Obstet. Gynecol.* 2010; 203(5): 430–9. DOI: 10.1016/j.ajog.2010.09.013
 20. Belfort M.A. Indicated preterm birth for placenta accreta. *Semin. Perinatol.* 2011; 35(5): 252–6. DOI: 10.1053/j.semperi.2011.05.002
 21. Robinson B.K., Grobman W.A. Effectiveness of timing strategies for delivery of individuals with placenta previa and accreta. *Obstet. Gynecol.* 2010; 116(4): 835–42. DOI: 10.1097/AOG.0b013e3181f3588d
 22. Виноцкий А.А., Шмаков Р.Г., Чупрынин В.Д. Сравнительная оценка эффективности методов хирургического гемостаза при органосохраняющем родоразрешении у пациенток с вращением плаценты. *Акушерство и гинекология*. 2017; 7: 68–74. [Vinitskiy A.A., Shmakov R.G., Chuprinin V.D. Sravnitel'naya otsenka effektivnosti metodov khirurgicheskogo gemostaza pri organosokhranyayushchem rodorazreshenii u patsientok s vrastaniem platsenty. *Akusherstvo i ginekologiya*. 2017; 7: 68–74. (in Russian)]. DOI: 10.18565/aig.2017.7.68-74
 23. Lax A.M., Prince R., Mennitt K.W., Schwebach J.R., Budorick N.E. The value of specific MRI features in the evaluation of suspected placental invasion. *Magn. Reson. Imaging.* 2007; 25(1): 87–93. DOI: 10.1016/j.mri.2006.10.007
 24. Wright J.D., Pri-Paz S., Herzog T.J., Shah M., Bonanno C., Lewin S.N. et al. Predictors of massive blood loss in women with placenta accreta. *Am. J. Obstet. Gynecol.* 2011; 205(1): 38.e1–6. DOI: 10.1016/j.ajog.2011.01.040
 25. Hudon L., Belfort M.A., Broome D.R. Diagnosis and management of placenta percreta: a review. *Obstet. Gynecol. Surv.* 1998; 53(8): 509–17.
 26. Eller A.G., Bennett M. A., Sharshiner M., Masheter C., Soisson A. P., Dodson M. et al. Maternal morbidity in cases of placenta accreta managed by a multidisciplinary care team compared with standard obstetric care. *Obstet. Gynecol.* 2011; 117(2 Pt 1): 331–7. DOI: 10.1097/aog.0b013e3182051db2

ЧИТАЙТЕ
Доктор.Ру

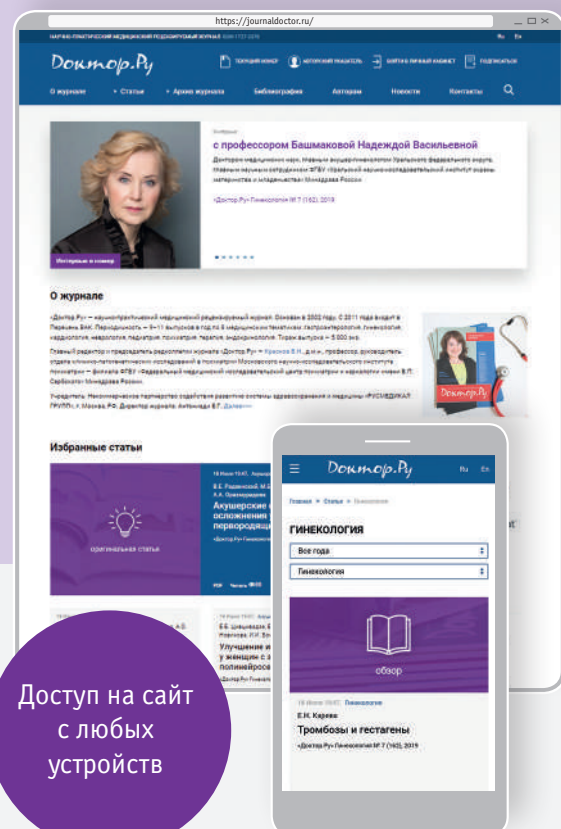


Читайте актуальные материалы по гинекологии, акушерству и перинатологии на сайте

journaldoctor.ru



Скачивайте бесплатно полнотекстовые версии статей



Доступ на сайт с любых устройств

Реклама